



Revista Portuguesa de Estomatologia, Medicina Dentária e Cirurgia Maxilofacial

www.elsevier.pt/spemd



Caso clínico

Comparação de 2 disjuntores na expansão maxilar em pacientes com fenda labiopalatina: relato de 2 casos



Adriana Alkmim de Sousa^{a,*}, Paula Loureiro Cheib^a, Ildeu Andrade Júnior^a,
Dauro Douglas Oliveira^a, Bernardo Quiroga Souki^a e Lúcia Helena Soares Cevidanes^b

^a Programa de Pós-graduação em Odontologia, Departamento de Odontologia da Pontifícia Universidade Católica de Minas Gerais, Belo Horizonte, Brasil

^b Departamento de Ortodontia e Odontopediatria, Faculdade de Odontologia da Universidade de Michigan, Ann Arbor, EUA

INFORMAÇÃO SOBRE O ARTIGO

Historial do artigo:

Recebido a 25 de agosto de 2015

Aceite a 30 de janeiro de 2016

On-line a 19 de março de 2016

Palavras-chave:

Fenda palatina

Técnica de expansão palatina

Tomografia computadorizada

de feixe cônico

Relatos de casos

R E S U M O

A constrição na região da pré-maxila é característica em doentes com fendas labiopalatinas, sendo a expansão rápida maxilar o tratamento de escolha neste tipo de situação. O expansor em leque é citado como o mais adequado para esta situação, por promover uma maior expansão na região anterior. Pretende-se relatar o tratamento de 2 casos clínicos de fenda labiopalatina unilateral e comparar as mudanças dento-esqueléticas ocorridas após a expansão. Foram usados 2 aparelhos diferentes: um expansor em leque e um mini-Hyrax invertido com barra transpalatina, aos quais se atribuem maior restrição da expansão na região posterior. Através de tomografias computadorizadas de feixe cônico, foram realizadas sobreposições de modelos virtuais tridimensionais, análise por mapas de códigos de cores e por medições lineares. Esperava-se das 2 configurações de disjuntores o controle da expansão na região posterior da maxila. Todavia, apenas o mini-Hyrax com barra transpalatina se mostrou capaz de controlar a expansão na região posterior.

© 2016 Sociedade Portuguesa de Estomatologia e Medicina Dentária. Publicado por Elsevier España, S.L.U. Este é um artigo Open Access sob a licença de CC BY-NC-ND (<http://creativecommons.org/licenses/by-nc-nd/4.0/>).

Comparison of two expanders in maxillary expansion in cleft patients: report of two cases

A B S T R A C T

Cleft lip and palate patients usually have a transverse deficiency, especially on the pre-maxilla. Rapid maxillary expansion is often included in orthodontic treatment. Expansion control in the posterior region is mandatory in these cases and the fan-type expander has been frequently indicated. The present paper reports two cases of patients with unilateral cleft lip and palate, and compares morphological changes after expansion using two

Keywords:

Cleft palate

Palatal expansion technique

Cone-beam computed tomography

Case Reports

* Autor para correspondência.

Correio eletrónico: adriana.alkmim@hotmail.com (A. Alkmim de Sousa).

<http://dx.doi.org/10.1016/j.rpemd.2016.01.003>

1646-2890/© 2016 Sociedade Portuguesa de Estomatologia e Medicina Dentária. Publicado por Elsevier España, S.L.U. Este é um artigo Open Access sob a licença de CC BY-NC-ND (<http://creativecommons.org/licenses/by-nc-nd/4.0/>).

expanders: the fan-type, and a new configuration (mini-Hyrax combined with a transpalatal arch), which aims to improve expansion control in the posterior region. Three-D surface virtual models were constructed from cone beam computed tomography, which allowed a virtual analysis using semi-transparent overlays, color-maps, and linear measurements. Both expanders demonstrated a significant greater expansion in the anterior region, however the inverted mini-Hyrax with transpalatal arch showed an absolute control of the expansion in the posterior segment.

© 2016 Sociedade Portuguesa de Estomatologia e Medicina Dentária. Published by Elsevier España, S.L.U. This is an open access article under the CC BY-NC-ND license (<http://creativecommons.org/licenses/by-nc-nd/4.0/>).

Introdução

A fenda labiopalatina mista completa (FLPMC) é uma malformação congênita, resultante da falha na fusão embrionária entre os processos maxilares e nasais mediais. Esta falha, que pode ser unilateral ou bilateral, gera uma fenda que ultrapassa o lábio, processo alveolar e palato, envolvendo o forâmen incisivo^{1,2}. A abordagem terapêutica para a FLPMC inicia-se nos primeiros meses de vida, com cirurgias reparadoras de lábio e palato, unindo os segmentos que estão separados. Esta união reduz a dimensão transversal da maxila e gera um tecido cicatricial, que provoca uma força limitante ao crescimento habitual da região. Pacientes portadores de FLPMC possuem atresia maxilar transversal, podendo apresentar retrusão nasomaxilar, mordida cruzada anterior, mordida cruzada posterior unilateral ou bilateral e vias aéreas superiores limitadas, entre outras discrepâncias dento-esqueléticas³⁻⁵.

A expansão rápida da maxila (ERM) é um procedimento habitual no tratamento ortodôntico dos pacientes com fenda. O efeito desejado da ERM varia de acordo com a necessidade de cada paciente e a técnica utilizada deve ser concordante com a morfologia da maxila. Para muitos portadores de fenda labiopalatina mista completa unilateral (FLPMCU), a expansão na região posterior é um efeito indesejável, já que a maioria da deficiência transversal se localiza na região anterior^{6,7}. Os expansores maxilares, que priorizam efeitos na região anterior, são os mais adequados com as necessidades da maioria dos pacientes portadores de FLPMCU, como o expansor em leque (*fan-type*), que possui uma dobradiça na região posterior, limitando a expansão naquela região⁸⁻¹⁰. Na tentativa de restringir ainda mais a expansão apenas na região anterior, foi desenvolvida uma nova configuração de aparelho expansor maxilar: o mini-Hyrax invertido com barra transpalatina (BTP), cuja retenção, por meio de bandas ortodônticas, é efetivada nos primeiros pré-molares. Adicionalmente, uma BTP é instalada nos primeiros molares superiores permanentes, como tentativa de minimizar ainda mais a expansão posterior¹¹.

Este artigo tem como propósito ilustrar comparativamente, em 2 pacientes portadores de FLPMCU, a aplicação destes expansores maxilares, que priorizam o efeito na região anterior: o expansor em leque e o mini-Hyrax invertido com BTP. A análise das alterações morfológicas foi realizada por meio de modelos tridimensionais (3D) de superfície, utilizando mapas por códigos de cores e superposições por semitransparência.

Caso clínico

Dois pacientes, portadores de FLPMCU, recebem atendimento sistematizado multiprofissional no núcleo familiar do Centro de Tratamento e Reabilitação de Fissuras Labiopalatais e Deformidades Craniofaciais (CENTRARE) do Hospital da Baleia, Belo Horizonte, Brasil, e foram referenciados à Faculdade de Odontologia da Pontifícia Universidade Católica de Minas Gerais, Belo Horizonte, Brasil, para receberem tratamento odontológico e ortodôntico.

A paciente A, do sexo feminino, passou por procedimentos cirúrgicos condizentes ao protocolo de reconstrução da fenda labiopalatina na primeira infância, como queiloplastia, palatoplastia e faringoplastia¹². Como esperado, houve redução da largura do arco dentário superior devido à junção dos segmentos e uma limitação no crescimento do terço médio da face. Aos 12 anos, em estágio pré-puberal, CS1 de maturação óssea¹³, a paciente apresentava clinicamente um perfil côncavo, molares com padrão de oclusão em Classe I de Angle, atresia transversal maxilar severa na região anterior e mordida cruzada anterior (figs. 1 e 2). Pelo exame da telerradiografia em norma lateral da face, observou-se a sugestão de estreitamento e constrição das vias aéreas, relação esquelética de Classe I (ANB = 3,6°), mas apresentando uma tendência à Classe III (Wits = -3,3 mm), maxila retroposicionada em relação à base do crânio (SNA = 80,6°), bom posicionamento de incisivos superiores (1.NA = 3,5 mm; 1.NA = 21,9°) e projeção vestibular de incisivos inferiores (1.NB = 8,9 mm; 1.NB = 28,1°; IMPA = 93,7°) (fig. 3). Como parte da documentação ortodôntica inicial para o planejamento do tratamento, que incluía os enxertos ósseos na região da fenda, a paciente foi submetida a uma tomografia computadorizada por feixes cônicos (TCFC), no tomógrafo i-CAT (Imaging Sciences International, Hatfield, Pennsylvania, Estados Unidos da América [EUA]), com *field of view* (FOV) de crânio estendido (23 cm x 17 cm), voxel de 0,3 mm³, 36,90 mA, 120 kV e tempo de exposição de 40 segundos. Frente a todas as características encontradas, foi determinada uma maior necessidade de ERM na região anterior, em preparação para enxerto ósseo e tratamento ortodôntico corretivo. Após o diagnóstico, foi escolhido o expansor em leque. O aparelho foi confeccionado com um parafuso expansor em leque (Morelli, Sorocaba, São Paulo, Brasil). O aparelho possui bandas nos primeiros molares permanentes e uma dobradiça na região posterior, fixada em acrílico, de onde partem extensões de fio 0,9 mm, apoiadas nas superfícies palatinas dos molares decíduos ou

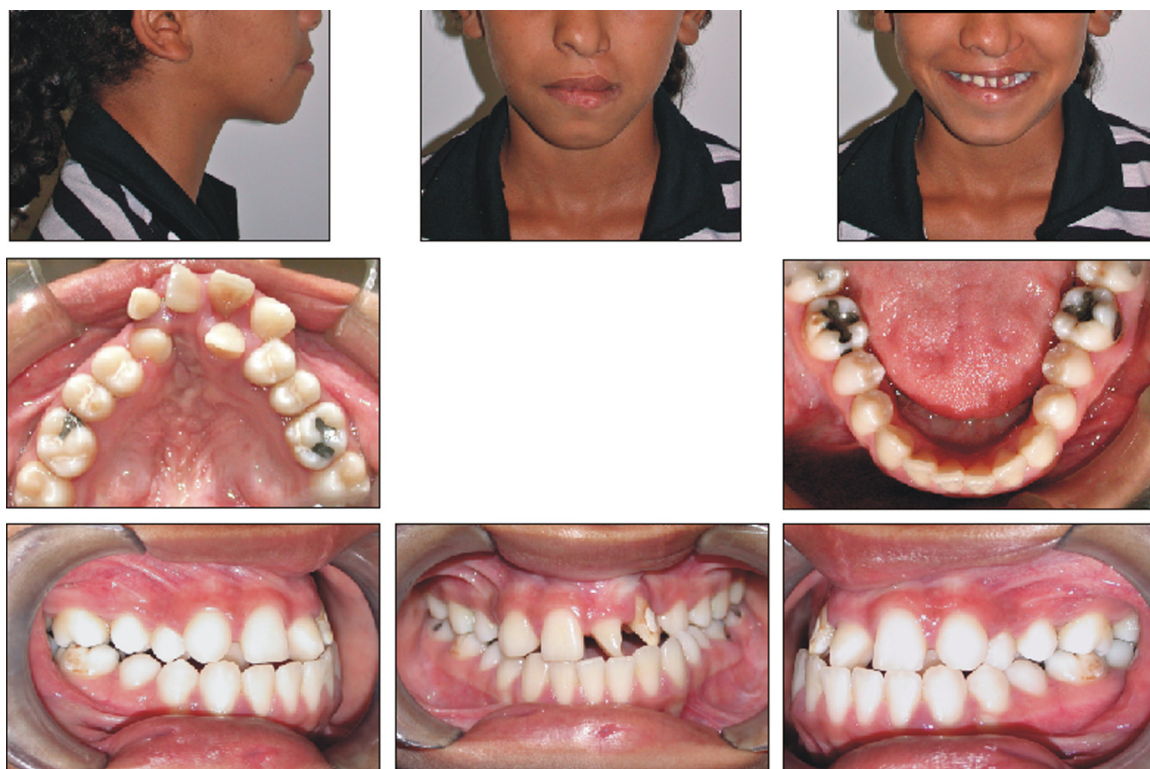

Figura 1 – Fotografias intraorais e extraorais da paciente A. Antes da instalação do aparelho em leque. Observa-se atresia transversal maxilar anterior severa e discrepância negativa de espaço.

pré-molares. Este aparelho é considerado dentomucossuportado (fig. 4).

O histórico de cirurgias do paciente B, sexo masculino, se assemelha ao da paciente anteriormente descrito, assim como os efeitos sobre sua maxila e suas características relativas ao perfil facial, padrão esquelético e dentário (figs. 5 e 6). Igualmente acompanhado pelo CENTRARE, concordou-se em iniciar a ERM aos 12 anos. Realizados exames clínicos e TCFC, observou-se: tendência a uma má oclusão esquelética de Classe III (ANB = 0,6°; Wits = -2,1 mm), maxila bem posicionada em relação à base do crânio (SNA = 81,1°), incisivos superiores retroposicionados e retroinclinados (1.NA = -1,5 mm; 1.NA = 11,6°) e incisivos inferiores bem posicionados na base óssea (1.NB = 28,5 graus; IMPA = 92,8 graus) (fig. 7). Diante da

necessidade de expansão limitada à região anterior, foi instalado em JFRL o disjuntor mini-Hyrax invertido com BTP¹¹. Confeccionado com um mini parafuso (Variety Expander, DynaFlex, Saint Ann, Missouri, EUA) posicionado na região mais anterior possível do palato. Extensões provenientes do parafuso (fio 1,4 mm) contornaram a superfície palatina dos caninos, passando pelas bandas nos primeiros pré-molares e

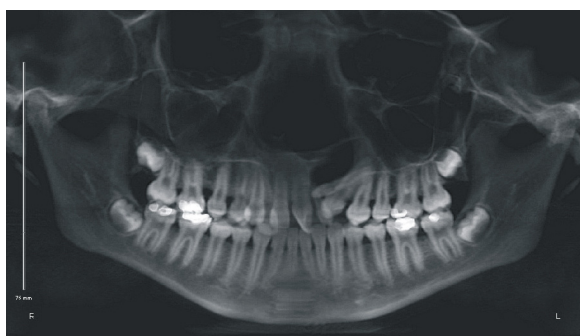

Figura 2 – Radiografia panorâmica da paciente A, antes da instalação do aparelho em leque.

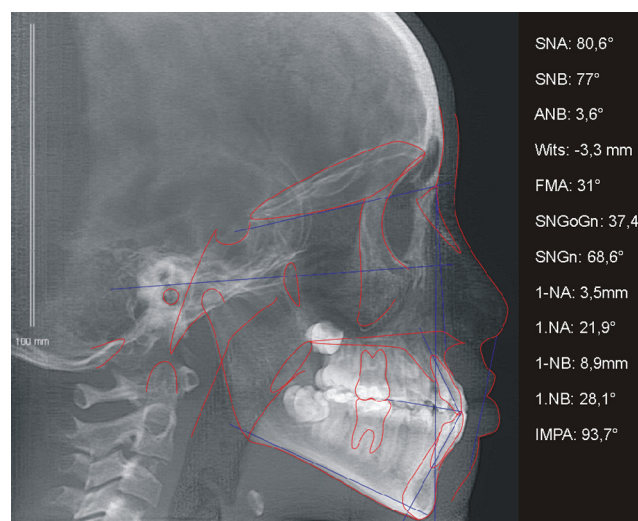


Figura 3 – Radiografia e cefalograma em norma lateral da face, da paciente A, antes da instalação do aparelho em leque.

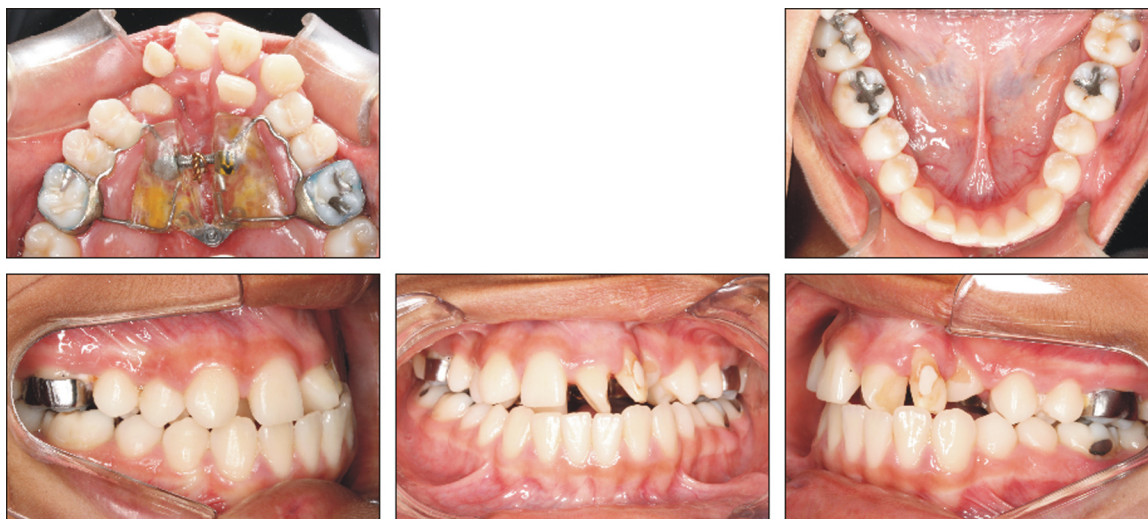

Figura 4 – Fotografias intraorais, após a expansão com o aparelho em leque. Parafuso expansor em leque, bandas nos primeiros molares permanentes, uma dobradiça na região posterior, fixada em acrílico, extensões de fio 0,9 mm, apoiadas nos pré-molares e contensão (fio de latão 0,7 mm).

chegando até à superfície palatina dos segundos pré-molares. Além disso, uma BTP (fio 0,9 mm) foi soldada em bandas nos primeiros molares permanentes (fig. 8).

O expansor da paciente A foi cimentado com Ultra Band-Lok Blue (Reliance Orthodontics Products, Itasca, Illinois, EUA). O expansor do paciente B foi cimentado com Vidrion C (SS White, Rio de Janeiro, Brasil). As bandas receberam tratamento prévio com óxido de alumínio (partículas de

50 micrômetros), para aumento da retenção. No expansor em leque foi utilizada resina composta (Z 100tm Restorative, 3M ESPE, Dental Products, Saint Paul, Minnesota, EUA) como apoio na região de pré-molares durante a expansão. O protocolo de ativação foi de meia volta no parafuso por dia (¼ de volta pela manhã e ¼ de volta à noite). A ativação foi realizada até que fosse obtida a sobrecorreção da atresia maxilar, representada pela cúspide palatina do primeiro pré-molar superior ocluindo

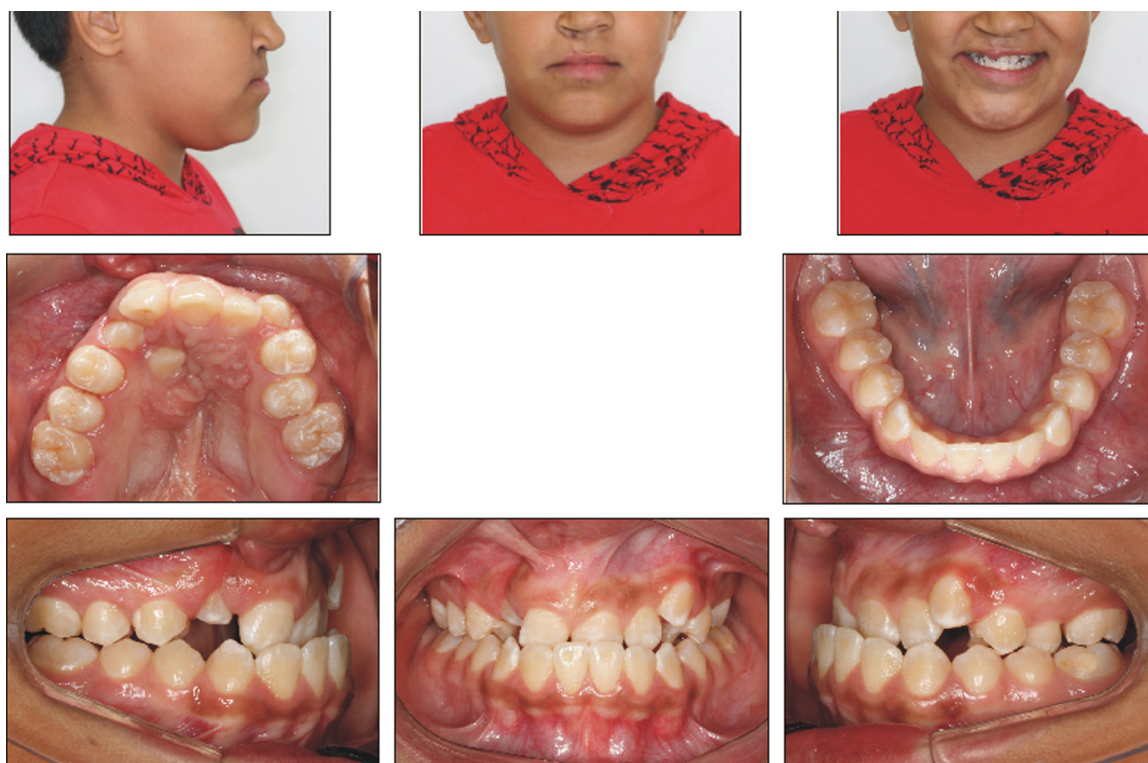

Figura 5 – Fotografias intraorais e extraorais do paciente B antes da instalação do aparelho mini-Hyrax invertido com BTP. Observa-se atresia transversal maxilar anterior severa e discrepância negativa de espaço.

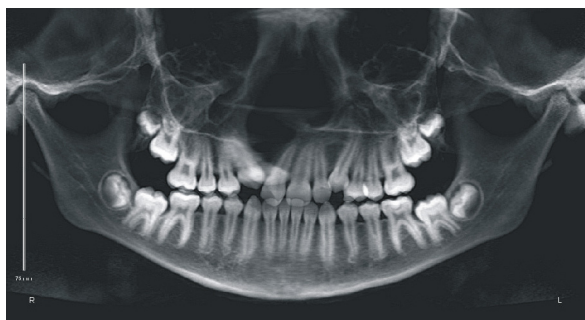

Figura 6 – Radiografia panorâmica do paciente B, antes da instalação do aparelho mini-Hyrax invertido com BTP.

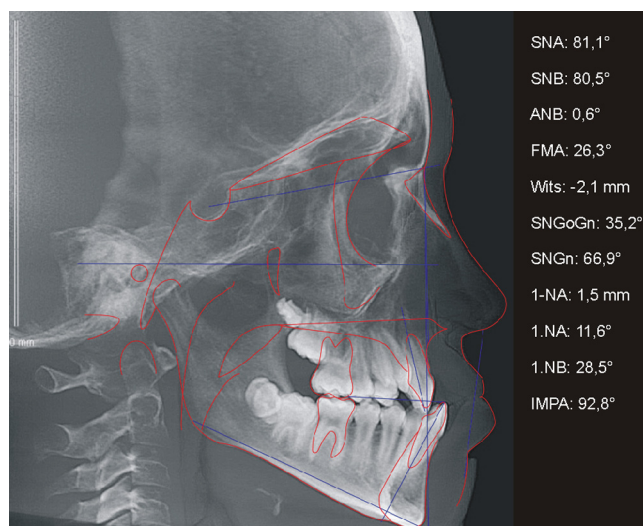


Figura 7 – Radiografia e cefalograma em norma lateral da face, do paciente B, antes da instalação do aparelho mini-Hyrax invertido com BTP.

com a ponta da cúspide vestibular do primeiro pré-molar inferior (figs. 4 e 8). Após a fase de ativação, os disjuntores foram travados com fio de latão 0,7 mm, para fase de contenção. Depois de 3 meses estável, os expansores foram substituídos por uma BTP com extensões anteriores de fio 0,9 mm, até que a próxima etapa do tratamento ortodôntico fosse iniciada. No rápido intervalo, cerca de 24 horas, entre a retirada dos expansores e a instalação da BTP, foi realizada uma segunda TCFC nos mesmos padrões das anteriores, com o objetivo de planejar o enxerto ósseo.

Discussão e conclusões

Considerada a deformidade craniofacial mais prevalente, a FLP pode ser diagnosticada no primeiro trimestre de vida intrauterina, através de ultrassonografia^{14,15}. O diagnóstico precoce favorece um planeamento adequado que, associado às novas técnicas cirúrgicas de tratamento reabilitador, reduz a severidade da constrição maxilar. Embora a evolução das técnicas venha acontecendo, os pacientes ainda necessitam de tratamento ortodôntico/ortopédico, como a ERM, que compensa a relação maxilomandibular aumentando a dimensão transversal da maxila^{6,16}. Nos 2 casos clínicos aqui descritos, os pacientes haviam se submetido a queiloplastia e palatoplastia no primeiro ano de vida. Ambos desenvolveram perfil côncavo, atresia transversal maxilar severa e mordida cruzada anterior. O momento selecionado para executar a expansão maxilar e a correção da deficiência transversal foi o período pré-puberal (CS1) de maturação esquelética. Espera-se que, pela imaturidade óssea, ocorra a ruptura da sutura palatina mediana de maneira mais fácil, aumentando a eficácia da ERM¹³.

A expansão de maxila foi publicada primeiramente por Angell, em 1860, e quase 100 anos depois se popularizou pelos trabalhos de Haas^{17,18}. Várias modificações nas configurações dos aparelhos vêm sendo realizadas, sempre com o intuito de tornar o tratamento mais confortável e efetivo, eliminando resultados indesejáveis^{8,10,11,17,18}. Para a grande maioria dos

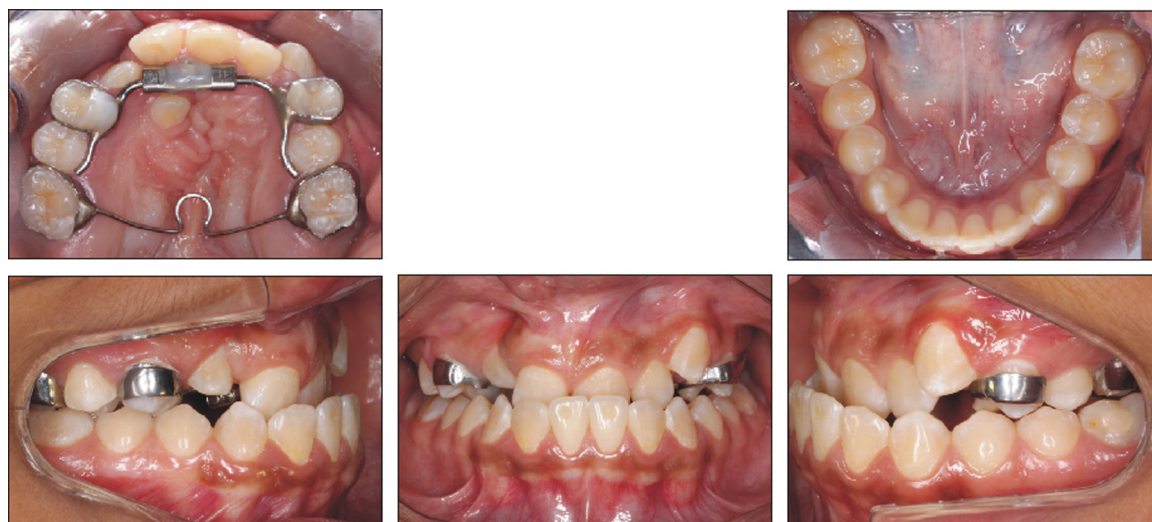

Figura 8 – Fotografias intraorais, após a expansão com o aparelho mini-Hyrax invertido com BTP. Mini parafuso posicionado na região anterior do palato, bandas nos primeiros pré-molares, extensões apoiadas nos caninos até aos segundos pré-molares, BTP (fio 0,9 mm) soldada em bandas nos primeiros molares permanentes e contenção (fio de latão 0,7 mm).

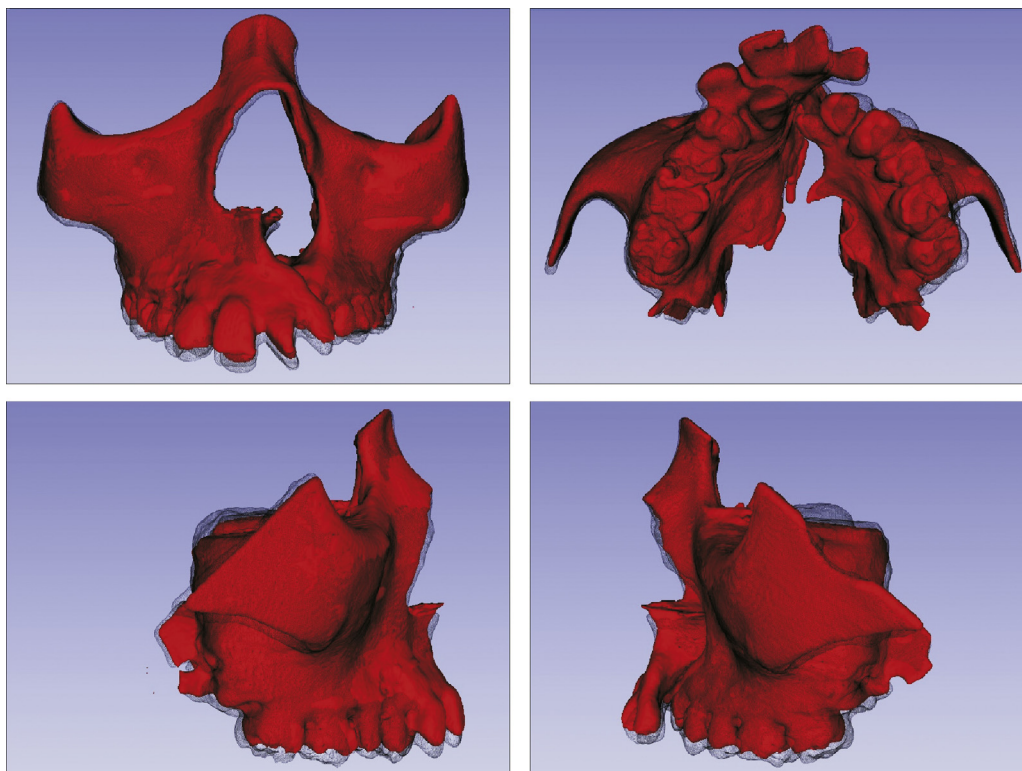


Figura 9 – Sobreposição com semitransparência dos modelos 3D do tratamento com o aparelho em leque. Antes da expansão representado por vermelho e após a expansão pela malha fina translúcida. Observa-se um trespassse da malha preta para vestibular em molares, pré-molares e canino, indicando que houve expansão em toda essa região.

pacientes com fenda unilateral, a deficiência transversal é maior na região anterior da maxila, necessitando de expansão exclusiva, ou em maior dimensão, nesta região⁴. Vários estudos vêm sendo desenvolvidos com a finalidade de comparar diversos expansores em pacientes com fenda. Muitos apontam o aparelho do tipo em leque como o mais adequado para esses casos^{8,10}. Com o intuito de priorizar ainda mais à expansão na região anterior, uma nova configuração foi proposta por Oliveira et al. em 2014: o mini-Hyrax invertido com BTP. Estudo prévio demonstrou que o mini-Hyrax invertido com BTP tem excelente controle e restrição das alterações na região dos molares permanentes^{8,11}.

O surgimento e o aumento da acessibilidade da TCFC agregaram uma maior credibilidade ao diagnóstico clínico e às investigações científicas no estudo das deformidades craniofaciais¹⁹. Todavia, as informações 3D fornecidas pelas TCFC ainda vêm sendo rotineiramente analisadas de forma 2D, por medidas lineares em cortes ortogonais^{5,20}. A construção e sobreposição de modelos virtuais 3D ainda é uma metodologia pouco difundida. Este estudo é um dos pioneiros que utiliza este método para avaliação de ERM em pacientes com fenda. A sobreposição baseia-se na construção dos modelos virtuais 3D, utilizando o *software* SLICER²¹, pelos arquivos obtidos na TCFC, seguida pela sua justaposição, que utiliza a base do crânio como referência e a final obtenção dos métodos de medidas intitulados: sobreposição por semitransparência e mapa por códigos de cores²². A sobreposição por semitransparência revela uma análise qualitativa, em que o momento pós-tratamento é retratado por uma malha preta translúcida,

sobre o modelo inicial em vermelho (figs. 9 e 10). O aparelho em leque demonstrou um deslocamento de quase todos os dentes para vestibular e uma movimentação vestibulo-posterior do segmento menor (lado esquerdo [fig. 9]). O mapa por códigos de cores permite um complemento da análise visual, sendo que cada cor reflete uma alteração na posição das estruturas: azul – recuo; verde – estabilidade e vermelho – expansão. A intensidade da cor está diretamente relacionada à quantidade de movimentação. Todo o mapa é seguido por uma escala, com os valores em milímetros para cada cor (figs. 11 e 12). A observação feita na sobreposição por semitransparência do expansor em leque é confirmada no mapa por código de cores e nas medidas lineares. Uma menor porção de vermelho é visualizada em molares, quando comparada aos pré-molares. O deslocamento para posterior e vestibular do menor segmento é constatado pela presença de azul na mesial dos dentes e vermelho nas eminências alveolares do lado em questão. Diferentes tonalidades de azul são vistas na cervical dos incisivos, possivelmente uma retroinclinação em decorrência da ausência de apoio mecânico no local. Para a quantificação das mudanças no posicionamento dentário, primeiramente identificou-se, nos 3 cortes ortogonais, os pontos de referência para a medida (ponta da cúspide méso vestibular dos primeiros molares superiores e ponta da cúspide dos caninos), tanto do lado direito como do lado esquerdo, utilizando o *software* ITK Snap²³. Os pontos foram marcados com uma esfera de 0,5 mm de diâmetro, identificando a posição 3D destas referências no espaço (fig. 13). A aferição das distâncias Euclidianas entre as esferas foi realizada com

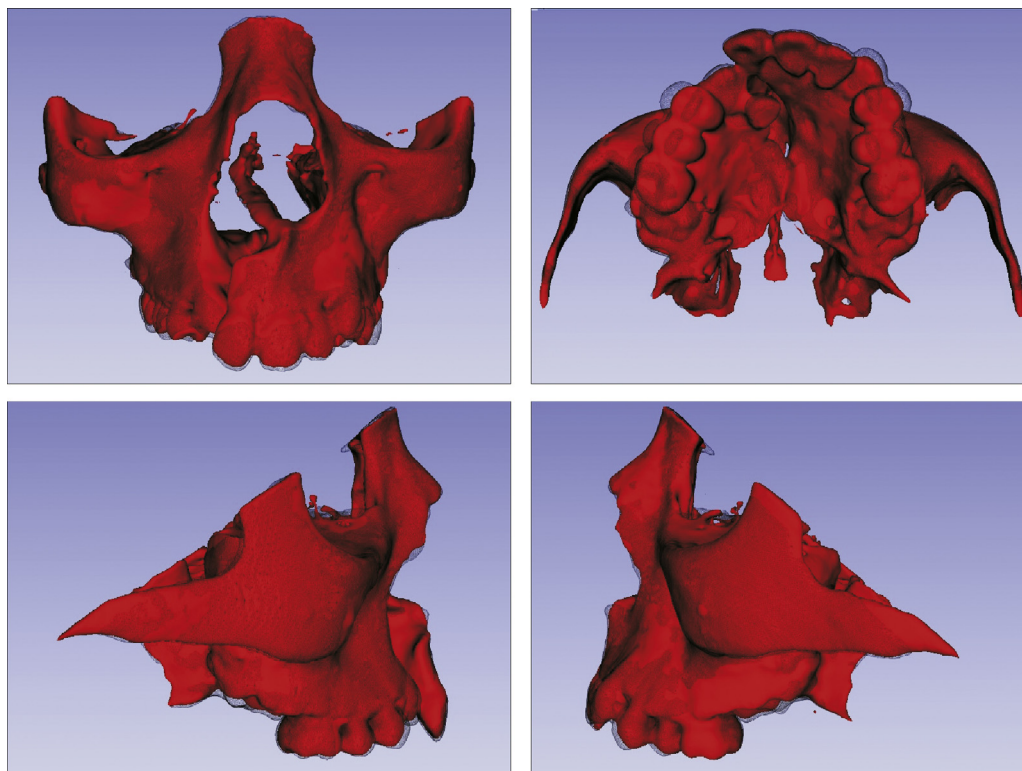


Figura 10 – Sobreposição com semitransparência dos modelos 3D do tratamento com o aparelho mini-Hyrax invertido com BTP. Antes da expansão representado por vermelho e após a expansão pela malha fina translúcida. Observa-se um trespasse da malha preta para vestibular na região dos pré-molares, indicando expansão concentrada nessa região.

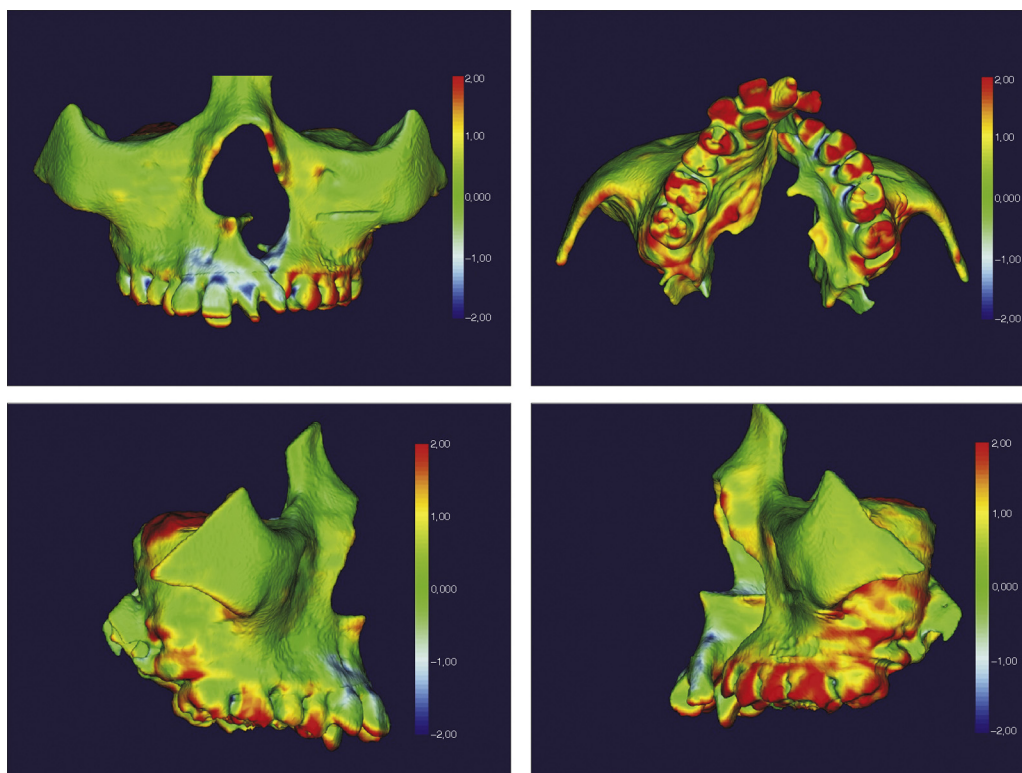


Figura 11 – Mapa por código de cores do tratamento com o aparelho em leque. O vermelho presente em molares, pré-molares, caninos e incisivos indica expansão. O azul na região cervical de alguns dentes indica uma possível deflexão decorrida devido à projeção vestibular desses dentes.

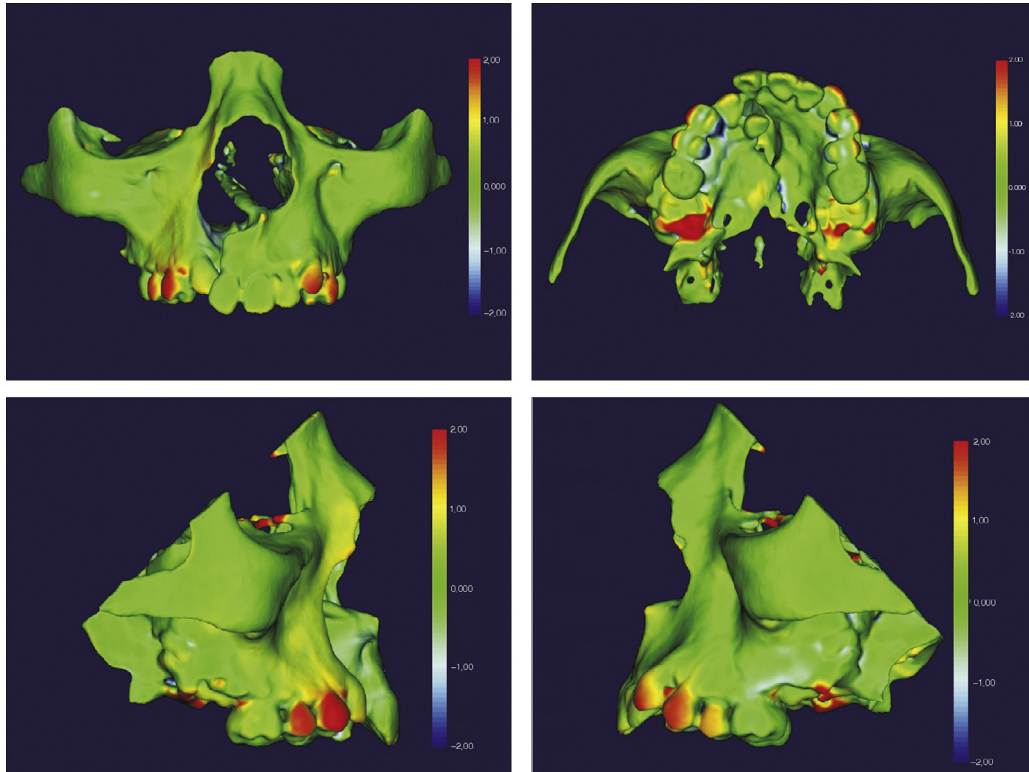


Figura 12 – Mapa por código de cores do tratamento com o aparelho mini-Hyrax invertido com BTP. O vermelho nos pré-molares, no canino do lado direito e o amarelo em corpo maxilar do lado direito indicam expansão. O verde nos molares indica ausência de mudança nessa região.

o auxílio da ferramenta Q3DC no programa SLICER²³. O paciente A obteve um aumento de 3 mm na distância intercanina e de 6 mm na distância intermolar. Na elucidação do paciente que utilizou o disjuntor mini-Hyrax invertido com BTP (B),

observa-se na sobreposição por semitransparência um deslocamento vestibular, principalmente dos pré-molares e uma constância das demais áreas, achados corroborados no mapa por código de cores. A área que não está verde é a região de

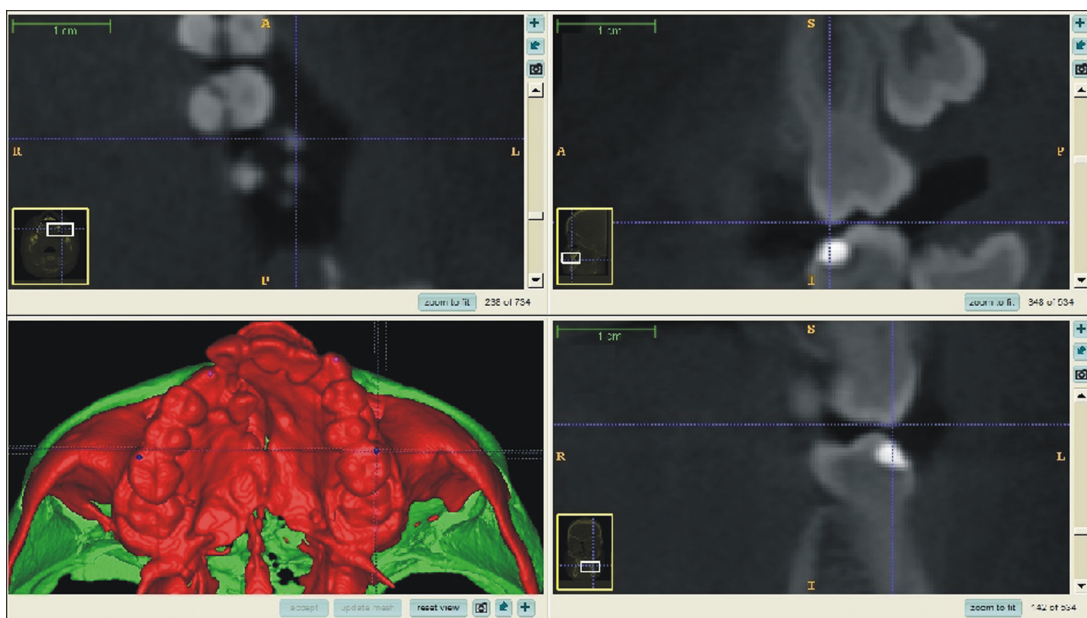


Figura 13 – Para a realização das medidas lineares, as cúspides de referência foram localizadas nos 3 cortes ortogonais (axial, coronal e sagital) e no modelo tridimensional. Estes pontos foram marcados com uma esfera e, após a marcação, foi calculada a distância entre estas.

pré-molares, vermelho por vestibular e azul por palatino, notando uma tonalidade entre verde e vermelho (amarelo) no corpo da maxila do lado menor (esquerdo). A oclusal dos molares, em vermelho, representa a erupção dos elementos.

Os 2 casos clínicos aqui apresentados demonstram um efeito isolado da ERM em pacientes portadores de FLPMCU e não podem ser generalizados como comportamento esperado em ERM de pacientes com fenda. Todavia, é nosso objetivo demonstrar que o expansor em leque não correspondeu com sua indicação, apresentando um comportamento diferente do relatado na literatura²⁴. A quantidade de expansão foi inesperadamente maior na região posterior em relação à anterior. Adicionalmente, objetiva-se difundir na literatura outra opção terapêutica: o mini-Hyrax invertido com BTP. Este aparelho correspondeu aos achados anteriores, priorizando a expansão anterior e com mínima, ou nenhuma, interferência em posterior. Demais estudos de ensaio clínico devem ser realizados, aperfeiçoando a metodologia e inserindo novas configurações de expansores maxilares, elucidando de forma embasada os efeitos de cada um. O modo de expansão desejada dita o aparelho a ser usado, e essa escolha afeta diretamente o tratamento e prognóstico do paciente.

Responsabilidades éticas

Proteção de pessoas e animais. Os autores declaram que para esta investigação não se realizaram experiências em seres humanos e/ou animais.

Confidencialidade dos dados. Os autores declaram ter seguido os protocolos do seu centro de trabalho acerca da publicação dos dados de pacientes.

Direito à privacidade e consentimento escrito. Os autores declaram ter recebido consentimento escrito dos pacientes e/ou sujeitos mencionados no artigo. O autor para correspondência deve estar na posse deste documento.

Conflito de interesses

Os autores declaram não haver conflito de interesses.

BIBLIOGRAFIA

- Wang KH, Heike CL, Clarkson MD, Mejino JL, Brinkley JF, Tse RW, et al. Evaluation and integration of disparate classification systems for clefts of the lip. *Front Physiol*. 2014;5:163.
- Olasoji HO, Ukiri OE, Yahaya A. Incidence and aetiology of oral clefts: A review. *Afr J Med Med Sci*. 2005;34:1-7.
- Smahel Z. Treatment effects on facial development in patients with unilateral cleft lip and palate. *Cleft Palate Craniofac J*. 1994;31:437-45.
- Da Silva Filho OG, Ramos AL, Abdo RC. The influence of unilateral cleft lip and palate on maxillary dental arch morphology. *Angle Orthod*. 1992;62:283-90.
- Chang Y, Koenig LJ, Pruszyński JE, Bradley TG, Bosio JA, Liu D. Dimensional changes of upper airway after rapid maxillary expansion: A prospective cone-beam computed tomography study. *Am J Orthod Dentofacial Orthop*. 2013;143:462-70.
- Capelozza Filho L, de Almeida AM, Ursi WJ. Rapid maxillary expansion in cleft lip and palate patients. *J Clin Orthod*. 1994;28:34-9.
- Townend PI. Technique of rapid expansion in patients with cleft lip and palate. *Br J Orthod*. 1980;7:65-7.
- Figueiredo DS, Bartolomeo FU, Romualdo CR, Palomo JM, Horta MC, Andrade I Jr, et al. Dentoskeletal effects of 3 maxillary expanders in patients with clefts: A cone-beam computed tomography study. *Am J Orthod Dentofacial Orthop*. 2014;146:73-81.
- Lavrini L, Filippi V. A fan-shaped maxillary expander. *J Clin Orthod*. 1999;33:642-3.
- Suzuki A, Takahama Y. A jointed fan-type expander: A newly designed expansion appliance for the upper dental arch of patients with cleft lip and/or palate. *Cleft Palate J*. 1989;26:239-41.
- Oliveira DD, Bartolomeo FU, Cardinal L, Figueiredo DS, Palomo JM, Andrade I Jr. An alternative clinical approach to achieve greater anterior than posterior maxillary expansion in cleft lip and palate patients. *J Craniofac Surg*. 2014;25:523-6.
- Aiello CA, Silva Filho OG, Freitas JAS. Fissuras labiopalatais: uma visão contemporânea do processo reabilitador. Pacientes portadores de necessidades especiais: manual de Odontologia e saúde bucal. São Paulo: Pancast, 2000. p. 111-39.
- Baccetti T, Franchi L, Cameron CG, McNamara JA Jr. Treatment timing for rapid maxillary expansion. *Angle Orthod*. 2001;71:343-50.
- Mossey PA, Shaw WC, Munger RG, Murray JC, Murthy J, Little J. Global oral health inequalities: Challenges in the prevention and management of orofacial clefts and potential solutions. *Adv Dent Res*. 2011;23:247-58.
- Martinez-Ten P, Adiego B, Illescas T, Bermejo C, Wong AE, Sepulveda W. First-trimester diagnosis of cleft lip and palate using three-dimensional ultrasound. *Ultrasound Obstet Gynecol*. 2012;40:40-6.
- Chen KF, So LL. Sagittal skeletal and dental changes of reverse headgear treatment in Chinese boys with complete unilateral cleft lip and palate. *Angle Orthod*. 1996;66:363-72.
- Haas AJ. The treatment of maxillary deficiency by opening the midpalatal suture. *Angle Orthod*. 1965;35:200-17.
- Timms DJ. The dawn of rapid maxillary expansion. *Angle Orthod*. 1999;69:247-50.
- Perlyn CA, Marsh JL, Vannier MW, Kane AA, Koppel P, Clark KW, et al. The craniofacial anomalies archive at St. Louis Children's Hospital: 20 years of craniofacial imaging experience. *Plast Reconstr Surg*. 2001;108:1862-70.
- Garrett BJ, Caruso JM, Rungcharassaeng K, Farrage JR, Kim JS, Taylor GD. Skeletal effects to the maxilla after rapid maxillary expansion assessed with cone-beam computed tomography. *Am J Orthod Dentofacial Orthop*. 2008;134:8-9.
- Simmross-Wattenberg F, Carranza-Herrezuelo N, Palacios-Camarero C, Casaseca-de-la-Higuera P, Martín-Fernández MA, Aja-Fernández S, et al. Group-Slicer: A collaborative extension of 3D-Slicer. *J Biomed Inform*. 2005;38:431-42.
- Cevdanes LH, Heymann G, Cornelis MA, DeClerck HJ, Tulloch JF. Superimposition of 3-dimensional cone-beam computed tomography models of growing patients. *Am J Orthod Dentofacial Orthop*. 2009;136:94-9.
- Yushkevich PA, Piven J, Hazlett HC, Smith RG, Ho S, Gee JC, et al. User-guided 3D active contour segmentation of anatomical structures: Significantly improved efficiency and reliability. *Neuroimage*. 2006;31:1116-28.
- Romualdo CR. Comparação entre diferentes disjuntores na expansão rápida da maxila em portadores de fissura lábiopalatina [dissertação]. Belo Horizonte (MG): Pontifícia Universidade Católica de Minas Gerais; 2012.