AVALIAÇÃO RADIOGRÁFICA DE FUNDIÇÕES EM CRÓMIO COBALTO *

J. J. FONTES PEREIRA DE MELO
Professor Associado de Prostodontia Parcial Removível da E.S.M.-D. Lisboa

JORGE G. M. LEITÃO
Professor Associado de Materiais Dentários da E.S.M.-D. Lisboa

RESUMO

Os autores apresentam uma técnica simples, não destrutiva, que habilita o Estomatologista / Médico-Dentista através da utilização do equipamento radiográfico corrente de consultório a detectar os defeitos de fundição mais usuais das próteses esqueléticas em crómio-cobalto.

Examinaram radiograficamente 89 próteses parciais removíveis clinicamente realizadas na Escola Superior de Medicina Dentária de Lisboa, no ano lectivo de 1985/86, executadas com idênticos procedimentos técnicos laboratoriais e usando a mesma liga de Cr-Co, com a finalidade de despistar defeitos de fundição, susceptíveis de originar fracturas ulteriores.

A maioria das próteses radiografadas apresentaram defeitos de fundição cuja localização, número e tipo são facilmente evidenciáveis por esta técnica.

INTRODUÇÃO

Tanto quanto nos é dado saber, os raios Roentgen ainda não foram utilizados entre nós para avaliação da qualidade das estruturas metálicas usadas em Medicina-Dentária. É sabido que a presença de defeitos numa fundição de Cr-Co predispõe à sua fractura, ou por ser grande o defeito, traduzido por larga cavidade que reduz criticamente a espessura, ou são pequenos os defeitos, agregados de micro-porosidades que podem provocar fissuras e fadiga do metal (4). É facto clínico conhecido que ocorrem não poucas fracturas do esqueleto metálico sem que possam ser atribuídas à falta de cuidado por parte dos pacientes portadores (1) (6). Por conseguinte afigura-se-nos de interesse o despiste de defeitos da fundição previamente à sua inserção na boca, por meio dos Rx. E em confirmidade, na Clínica de Prostodôncia Parcial Removível da Escola Superior de Medicina-Dentária de Lisboa, durante o ano lectivo de 1985/86, foi examinado um lote de esqueletos em Cr-Co, com o fim de avaliar os defeitos de fundição presentes, tendo-se utilizado procedimento radiológico acessível ao Médico-Dentista / Estomatologista no seu gabinete.

MATERIAL E MÉTODOS

Sabe-se que o poder de penetração dos raios Roentgen depende da vol-

* Comunicação apresentada no «III Congresso Luso-Espanhol de Estomatologia e Medicina-Dentária (Coimbra, Outubro de 1985).

tagem utilizada: à baixa voltagem corresponde radiação mole com cumprimento de onda longo e com fraco poder de penetração. À alta voltagem corresponde radiação dura com grande poder de penetração. É esta a única que pode penetrar nos metais (4). Quanto à intensidade de radiação a ser aplicada é conhecida a fórmula que permite o seu cálculo (7):

$$I_1 = I_0 \times e\text{-}ud \text{ ou seja } I_1 = I_0 \times \frac{1}{e^{ud}} = \frac{Io}{e^{ud}}$$

Em que:

I_1 — é a intensidade da radiação emergente, ou seja a intensidade da radiação depois da penetração do material e que efectua a exposição do filme.

I_0 — é a intensidade da radiação antes da penetração do material.

e — é a base dum logaritmo natural (neperiano).

u — é o coeficiente da atenuação linear do objecto (coeficiente de absorção que depende do peso atómico do material irradiado e do comprimento de onda da radiação).

d — é a espessura do material a ser radiografado.

Assim pode-se calcular a intensidade da radiação requerida desde que a camada de material a radiografar seja relativamente homogénea e de espessura constante. Obviamente, no caso particular das fundições em Cr-Co, cuja espessura e homogeneidade são bastante variáveis, a aplicação desta fórmula revela-se difícil. Recorreu-se então a vários ensaios que permitiram determinar os limites de intensidade correcta de exposição, obtendo-se o contraste ideal para a observação de defeitos de fundição (8,9).

A aparelhagem de Rx empregada foi um aparelho Transdent Ritter D.502 com as seguintes características: 70 kV, 12mA e dotado de cone longo. O tempo de exposição utilizado variou de 0.6 a 1.9 segundos, variação essa de acordo com a espessura do material a radiografar e com o tipo de película utilizada. As películas utilizadas foram as Kodak DF.57 e DF.50, estas últimas para exposição do plano parcelar do esqueleto. O revelador e fixador utilizados foram o Durr Automat. A revelação foi feita em máquina reveladora Durr Dental AC 245L. A distância focal utilizada foi de 12 - 21cm. A liga de Cr-Co utilizada foi a mesma em todos os casos «Nobilium» sendo a sua composição aproximada a seguinte: Cr: 28,6,Co: 64, Mo:5, peso%.

As fundições foram sempre executadas no mesmo laboratório obedecendo a idênticos procedimentos tecnológicos de rotina. O número de próteses de Cr-Co. submetidas a exame radiográficou somou 96 sendo 48 destas destinadas ao maxilar superior e 48 ao mandibular. Sete das exposições realizadas foram rejeitadas por deficiência de revelação. Nenhum dos esqueletos metálicos apresentava no ensaio clínico vestígios exteriores de defeito de fundição, ficando o material estudado assim ordenado (Quadro 1).

Nas radiografias seleccionadas registou-se o número e o tipo de radiotransparências indicadoras de porosidade interna bem como a sua localização. Quanto à classificação das imperfeições observadas adoptou-se a seguinte (4):

— Grandes radiotransparências com bordos bem definidos (Fig. 1).
— Pequenas radiotransparências com bordos difusos (Fig. 2).
— Agrupamento de radiotransparências com bordos difusos, também chamados áreas múltiplas (Fig. 3).

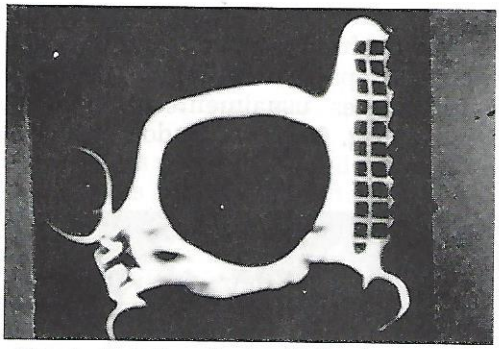

Fig. 1 Defeitos de fundição tipo grandes radiotransparências com bordos bem definidos.



Fig. 2 Pequeno defeito de fundição situado no apoio oclusal.

Fig. 3 Defeitos de fundição tipo «áreas múltiplas»

Por cada fundição foram por rotina efectuadas duas ou mais exposições; na primeira exposição a peça protética foi colocada sobre o filme de tal maneira que a máxima quantidade de metal pudesse contactar a película. Deste modo resultou usualmente que as unidades gancho ficaram em contacto com o filme (DF. 57), enquanto os outros componentes do esqueleto metálico ficaram afastados. Para melhor apreciação foi necessário aproximá-los do filme numa segunda exposição, invertendo a posição da peça. Acrescente-se também que, por vezes, certas partes do esqueleto metálico cobriram em parcial ou total extensão outras zonas, ocultando defeitos que se evidenciaram facilmente na segunda exposião. E por último, quando foram detectados defeitos pequenos, sobretudo em unidades gancho, foram feitas exposições parcelares com película intra-oral DF.50.

RESULTADOS

Do conjunto de 89 fundições examinadas (Quadro 2) só 16 se revelaram isentas de defeitos, ou seja ligeiramente menos de 1/5 do total observado. O número das fundições que ostentam um só defeito é sensivelmente igual ao número das que mostram dois defeitos sendo o seu somatório, 31, inferior a metade do total. O número de fundições com três ou mais defeitos corresponde por si só a aproximadamente metade do total das fundições observadas. Os tipos de defeitos encontrados estão amplamente representados nestas observações radiográficas (Quadro 3); ainda que a sua variação percentual seja pequena, tende a recair sobre o tipo «áreas múltiplas» a maior percentagem verificada.

Quanto à distribuição dos defeitos (Quadro 4) segundo a sua localização topográfica nos vários componentes das fundições observadas, o somatório a nível de apoios oclusais/meios onlays maxilares e mandibulares é superior ao de todos os existentes a

nível dos conectores. Os destes porém mostraram-se muito mais frequentes a nível do maxilar do que na mandíbula. Por último registe-se que, globalmente as fundições maxilares não diferem significativamente das funções mandibulares, no que diz respeito ao número de defeitos totais detectados pelo Rx.

DISCUSSÃO

Cremos ser esta a primeira observação sistematizada radiográfica incidindo sobre fundições de Cr-Co., isentas de nível efectuada no nosso País. Em todos os casos foi utilizada a mesma liga metálica, processando-se o encerramento e fundição no mesmo laboratório. Sabemos que a execução laboratorial das próteses parciais removíveis em Cr-Co obriga a respeitar estritamente determinados requisitos tecnológicos (6), pelo que procurámos deste modo eliminar outras fontes possíveis de variação. Constatámos neste trabalho que num total de 89 fundições em Cr-Co que no ensaio clínico nos pareceram aceitáveis, ou, pelo menos isentas dos defeitos de fundição mais vulgarmente citados (2): irregularidades ou rugosidade de superfície, alteração dimensional, fundição incompleta ou distorcida, quando submetidas a exame radiográfico, 82% exibiam alterações estruturais, tipo porosidade interna. Dos resultados que obtivemos pelo exame radiográfico das fundições procurámos esboçar a correcta interpretação dos mesmos (Quadro 4). É evidente o alto índice de defeitos ao nível de todas as áreas em que se regista súbita redução seccional, apoios oclusais, meios onlays, conectores superiores e selas (Fig. 4). Em todos os componentes da prótese em que o enceramento era pouco espesso e extenso, ou em que se reduzia bruscamente a espessura, obtivemos deficiência de fundição. Comparem-se os conectores palatinos (Fig. 5) com os mandibulares usualmente de maior calibre (Fig. 6) e sobretudo a transi-



Fig. 4 Defeitos de fundição situados nas grelhas e meios onlays

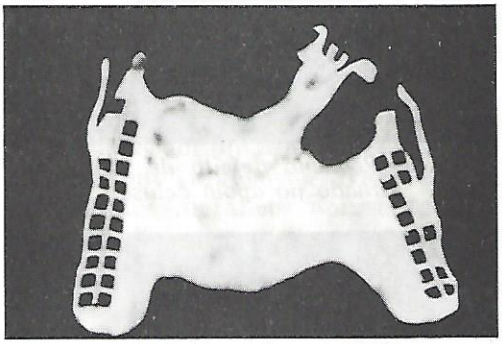

Fig. 5 Defeitos de fundição situados no conector palatino



Fig. 6 Fundição isenta de porosidades

ção para os meios onlays. Nas zonas apontadas processa-se seguramente um estriamento, com a consequente cristalização prematura, que reduz o afluxo de liga metálica fundida às áreas mais distantes. O defeito será tanto mais evidente quanto maior for a massa de metal que deveria ter afluido à referida área. E também nossa convicção, que dada a multiplicidade de factores em causa, as variações seccionais referidas poderão originar qualquer dos três tipos de defeitos, predominando os conglomerados de pequenos defeitos difusos ([3]). Como pudemos verificar em situações de fundição mais favoráveis, não encontrámos defeitos. Tal é o caso representado na fig. 6. Trata-se duma pequena peça fundida de espessura apreciável e onde a injecção do metal o conduziu a todas as áreas sem estrangulamentos. Como corolário da técnica de detecção radiográfica de defeitos que acabámos de expor parece-nos lícito propor um critério simples de avaliação de qualidade de uma fundição de Cr-Co.. Para tal há que correlaccionar o número, tamanho e localização dos defeitos com o desenho estrutural da prótese, tendo em conta as tensões que irá suportar na boca sob acção das cargas mastigatórias. Assim, poros ainda que pequenos, situados num apoio oclusal ou braço de unidade gancho, conduzem com facilidade à fractura da liga metálica, o que provavelmente não acontecerá com idêntico defeito situado num conector bastante espesso.

CONCLUSÕES

Apresentámos uma técnica não destrutiva que habilita o Estomatologista / Médico-Dentista a identificar radiograficamente defeitos de fundição, tipo porosidade interna, em próteses esqueléticas, pela simples utilização do seu equipamento de radiologia dentária. Na medida em que as fracturas mais vulgarmente constatadas durante a utilização clínica deste tipo de prótese, ocorrem quase sistematicamente nas zonas do chassis em que se localizam porosidades, este método permite rapidamente formular um diagnóstico de qualidade das fundições. É assim possível obviar insucessos clínicos, atribuíveis a defeitos estruturais das próteses, não detectáveis através da inspecção visual directa e prévia, ainda que cuidadosa, Nos casos apresentados, pudemos constatar que a grande maioria das porosidades de fundição se situava nas zonas de redução brusca de espessura da estrutura metálica, conectores menores, apoios oclusais e redes das selas. Parece-nos consequentemente aconselhável que o enceramento das esqueléticas deva ser feito de acordo com desenhos tão simples quanto possível, evitando estreitamentos bruscos e procedendo à colocação de gitos tendo em conta os dados constatados.

SUMMARY

An easy, non-destructive technique available to the Dentist by the use of his own office's x-ray equipment, that may easily detect common casting defects in Co Cr alloy frameworks is described.

A group of 89 partial removable dentures cast in one type of Co Cr alloy following the same laboratory procedures were x-ray examined in order to detect casting defects.

A large majority of those dentures show many casting defects varying in type, number and location easily exibited by the use of this simple technique.

REFERÊNCIAS BIBLIOGRÁFICAS

1) Asgar, K., Peyton, F. A. Effect of casting conditions on some mechanical properties of cobalt-base alloys. J. Dent Res. 1961; 40:73.
2) Leinfelder, K. F., ,Taylor, D. F. Laboratory and Clinical Dental Materials, The University of North Carolina Press, 1981; pág. 159.
3) Leitão, J., Fontes de Melo, J. J. F. Formação de porosidades nas fundições de Cr-Co. Comunicação Pessoal 1985 39 (3): 278-281.
4) Lewis, A. J. Radiographic evaluation of porosities in removable partial denture casting. J. Prost. Dent. 1978; 39 (3): 278-281.
5) Mattilla, K. A roentgenlogical study of internal defects in chrome-cobalt implants and cobalt partial dentures. Acta Odont. Scand. 1964; 22: 215-227.
6) Peyton, F. A. Cast Chromium-Cobalt Alloys. D. Clin North America. 1958; pág. 759.
7) Van der Plaats. G. J. Medical X-Ray Technique, Principles and Application, Philips Technical Library, 1965.
8) Wictorin, L. Julin, P. Roentgenological detection of casting defects in Cobalt-Chromium alloy framework. J. Oral Rehabil. 1979, 6(2): 137-146.
9) Zimmermann; A. M. J. Radiographic Examination of Cast Frame Works in Dental Office. Quintessence International 1984; 10: 1059-1063.

QUADRO 1

Número de Fundições Radiografadas		
	Rejeitadas	*Aceites*
Maxilares	5	43
Mandibulares	2	46
	Total: —	89

QUADRO 2

Percentagem de defeitos no total das Fundições examinadas		
Defeitos	*N.º de fundições*	(%)
0	16	18
1	15	17
2	16	18
>3	42	47
Total: —	89	

QUADRO 3

Percentagem dos Tipos Defeitos Observados (relativo ao seu total)	
Grandes transparências (bordos nítidos)	— 29%
Pequenas transparências (bordos difusos)	— 33%
Áreas múltiplas	— 38%

QUADRO 4

Distribuição dos defeitos segundo a localização nas fundições examinadas				
	Maxilar	Mandibular	Total	(%)
Conector	30	6	36	31
Braço de V. Gancho	7	3	10	9
Apoio/1/2 Oclus/Onlay	18	26	44	38
Rede selas	1	25	26	22
Total: —	56	60		