CASOS CLÍNICOS

PENETRAÇÃO EM CANAIS APARENTEMENTE CALCIFICADOS POR MEIO DE UM MOVIMENTO DE ENROSCAMENTO. CASO CLÍNICO

César Mexia de Almeida*

RESUMO: A penetração em canais aparentemente calcificados é por vezes muito difícil. O A. propõe a utilização nos casos em que outros métodos não resultam, de um método forçado de penetração com limas K com o maior diâmetro possível num movimento que compara ao enroscamento de um parafuso em madeira.

SUMMARY: The exploration of root canais apparently calcified is in certain cases very difficult. The A. proposes for the cases where other methods have not been succesfull the utilization of the K-file in a forced down clockwise movement that is compared to the screwing in wood. The K-file should have the highest diameter possible.

INTRODUÇÃO

As calcificações difusas da polpa radicular e/ou a deposição de dentina terciária nas paredes dos canais radiculares, em consequência de processos inflamatórios ou da lenta deposição verificada ao longo dos anos (1), conduzem à progressiva redução do lume do canal cuja habitual imagem radiológica pode mesmo desaparecer e daí a designação de canais atrésicos atribuída a estes canais por alguns Autores (2).

O tratamento endodôntico de canais deste tipo pode exigir a aplicação de técnicas específicas. Weine (3) considera ser necessária, muitas vezes, uma rotação da lima (turn), ou um movimento de penetração com movimentos alternativos de rotação (wiggle) ou mesmo uma penetração brusca e forçada (plunge). Admito que um outro tipo de movimento poderá ser útil nestes canais e poderemos designá-lo por movimentos de enroscamento. Consiste numa penetração também forçada, mas acompanhada de um lento e progressivo movimento de rotação horária. Este movimento distinguir-se-á do proposto por F. Weine por ser executado com uma rotação num só sentido.

A abordagem deste tipo de canais exige todo um conjunto de cuidados dos quais salientaremos os seguintes: 1. a penetração no orifício de abertura na câmara pulpar pode ter de ser efectuada com instrumentos de maior diâmetro (20 a 40) se não conseguimos penetração com instrumentos finos (06 a 15) visto a sua maior rigidez permitir que se force a penetração através do lume parcialmente obliterado por calcificações; 2. a progressão dentro do canal, se não é obtida com instrumentos finos terá então de ser também forçada com o instrumento de maior diâmetro que já conseguimos introduzir dentro da parte inicial do canal e em vez do movimento habitual de penetração com um movimento alternativo

* Professor Associado da ESMDL

(wiggle) executado durante a progressão deveremos tentar um movimento forçado de enroscamento daquela mesma lima de maior diâmetro. Nalguns casos de canais ditos atrésicos este tipo de penetração forçada que nos permitiu ultrapassar o "obstáculo" encontrado e atingir o ápex do dente. Verificar-se-á como que um encravamento das espiras na parede dentinária e será este encravamento que no movimento forçado de penetração irá guiar a lima através do canal. Este movimento de penetração forçada tem de ser efectuado com delicadeza, apesar de alguma pressão vertical, para diminuirmos os riscos de fractura do instrumento e este, fortemente encravado no canal, será muito difícil de remover ou de ultrapassar.

É um caso clínico em que foram aplicados estes métodos de penetração num canal aparentemente obliterado por calcificações que seguidamente apresentamos.

CASO CLÍNICO

Paciente do sexo masculino, 40 anos de idade, saudável, cuja observação nos é solicitada por motivo de ter apresentado uma infecção aguda no segundo quadrante. Esta infecção manifestara-se por ligeira tumefacção da face e clara tumefacção no vestíbulo na região sobreposta à raíz mesio-vestibular do dente 26. Medicado com antibiótico (ampicilina) verificou-se uma diminuição gradual dos sintomas mas é-nos pedida a observação por necessitar de efectuar tratamento endodôntico do canal mesio-vestibular (MV) que não tinha sido preparado nem obturado aquando do tratamento anterior realizado três anos antes provavelmente por não ter sido conseguida a sua exploração inicial (Fig. 1). Em virtude de aquele dente ter sofrido uma reconstrução com uma coroa talhada sobre um núcleo de ionómero de vidro cuja retenção se encontrava reforçada com um espigão intra-radicular colocado na raíz palatina, solicitámos a remoção da corôa como primeiro passo indispensável para a tentativa de tratamento endodôntico da raíz MV. Quando da nossa primeira observação efectuada cerca de oito dias depois do acidente agudo constatamos ausência total de sintomas subjectivos e uma ligeira tumefacção ao nível das raízes vestibulares de 26 acompanhada de ligeiro enantema e alguma sensibilidade dolorosa à palpação da região periapical vestibular e à percussão vertical. Na radiografia inicial (Fig. 1) não se observa qualquer sinal da presença de material de obturação dentro do canal mesio-vestibular nem qualquer imagem radiológica correspondente ao mesmo canal. No canal palatino observa-se a existência de um espigão intra-radicular espiralado, de forma tronco-cónica ocupando cerca de dois terços do canal. O terço restante encontra-se preenchido com uma obturação que na radiografia da Fig. 3 parece ultrapassar o ápex. Não se confirmará, no entanto, esta impressão nas restantes radiografias e a "falsa" imagem resulta de uma diminuição da densidade da raíz no seu terço apical por contraste com os restantes 2/3 aos quais se sobrepõe a raíz MV. Quanto ao canal disto-vestibular apresenta uma obturação de boa densidade até cerca de 3 mm do limite apical.

Fig. 1 — Radiografia pré-operatória.

Apesar de não ser visível qualquer imagem relativa ao canal MV, o que sabemos que não quer dizer que se tenha verificado uma obliteração total, decidimos fazer uma exploração daquele canal. Iniciámos assim o tratamento pela remoção do inómero que se encontrava sobre a entrada do cnal da raíz MV o que nos permitiu visualizar um pequeno ponto correspondente a entrada do canal (Fig. 2). Ao explorarmos este ponto com lima 06 a 15 verificamos que não se conseguia penetração destas dentro do que parecia ser a entrada de um canal. Decidimos persistir nesta tentativa mas agora utilizando limas de diâmetro médio (20 a 40) procurando encontrar pelo menos uma pequena penetração no eventual canal. Ao fim de alguns minutos de insistência conseguimos finalmente uma pequena penetra-

Fig. 2 — Entrada do canal MV já depois de alargada com brocas de Gates.



Fig. 3 — Exploração inicial do canal MV com lima K n.º 20.

ção de cerca de 2 mm. Procedemos então a uma radiografia de controlo a qual parecia confirmar que nos encontravamos no bom caminho e que não se trataria de uma perfuração do pavimento (Fig. 3). Decidimos procurar então penetrar mais profundamente dentro do canal o que não conseguimos com limas finas (06 a 20).

Introduzimos então na profundidade já conseguida, mais ou menos 2 mm, a lima de maior diâmetro (lima 25) que era possível fazer chegar àquela profundidade à semelhança do que temos feito em outras situações do mesmo tipo. Depois efectuámos um movimento de rotação no sentido dos ponteiros do relógio como quem faz um movimento de enroscar um parafuso num buraco feito na madeira. É para permitir este movimento de enroscamento que o diâmetro da lima tem de se ajustar às paredes do canal pelo que utilizamos "o maior diâmetro possível". Inicialmente foi necessário forçar o dito movimento de enroscamento mas a dado momento começou a verificar-se progressão mais fácil da lima que acabou finalmente por atingir o apex (Fig. 4). Prosseguiu-se

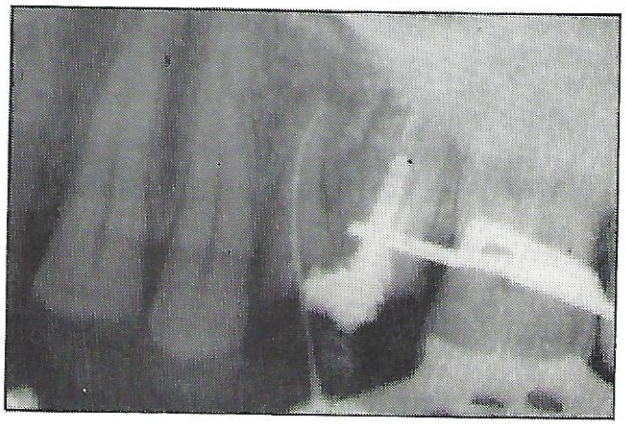

Fig. 4 — Penetração completa no canal MV com lima K n.º 25.

depois normalmente a preparação do canal e acabámos por optar pela repetição do tratamento dos outros canais. Utilizou-se a técnica telescópica na preparação dos canais precedida de alargamento do seu terço coronal com brocas de Gates n.º 2, 3 e 4. Obturação pelo método de condensação lateral com cones de guta e cimento AH26, seguida de compactação pela técnica de McSpadden. Verificou-se uma pequena sobre-obturação com cimento no canal MV.

Em resumo, na preparação de canais aparentemente obliterados por calcificação, parecem-nos essenciais os passos seguintes:

1. Efectuar uma pesquisa muito cuidadosa de todos os pontos que possam parecer ser entrada do canal. Pode mesmo ser necessária a utilização de brocas redondas de pequeno diâmetro com a finalidade de "abrir" a entrada do canal mas esta utilização das brocas redondas, eventualmente com mandril longo para facilitar a visibilidade, tem de ser muito cuidadosa e localizada sobre o centro da raíz subjacente em virtude de haver um grande perigo de perfuração do pavimento.
2. A exploração inicial destas possíveis aberturas de um canal deve ser feita por vezes com instrumentos com um diâmetro acima de 15 ou 20 porque nalguns casos será necessário

Fig. 5 — Radiografia final após obturação dos canais

fazer pressão para que o instrumento possa atravessar camadas de dentina terciária ou outras acumulações de tecido calcificado.

3. A progressão dentro do canal se não é conseguida com a lima exploradora no seu movimento alternativo habitual pode ser tentada com o movimento de enroscamento utilizando a lima de "maior diâmetro possível".
4. Além destes modos particulares de abordar estes tipos de canais outros aspectos são essenciais: muita atenção, muita calma e muita persistência.

AGRADECIMENTO

Aos Drs. João Laranjeira e António Gingeira pela contribuição dada com sugestões na revisão deste trabalho e à D. Carla Martins pela dactilografia do manuscrito.

BIBLIOGRAFIA

1 — WALTON RE, PASHLEY DH, OGILVIE AL. Histology and physiology of the dental pulp. In: Ingle JI, Taintor JF. Endodontics, 3rd ed. Philadelphia: Lea and Febiger, 1985.

2 — PICOSSE M. Anatomia Dentária. S. Paulo: Sarvier, 1977.

3 — WEINE F. Endodontic therapy, 3rd ed. Saint Louis: Mosby, 1982.