# RECONSTRUÇÃO DE FENDAS ALVEOLARES COM ENXERTO DE MANDÍBULA ASSOCIADO AO PLASMA RICO EM PLAQUETAS

## - CASO CLÍNICO-

José Nazareno Gil*; Giovanni Gasperini**; Rafael Manfro**; Charles Marin**

**RESUMO**

*Os autores fazem uma descrição de caso clínico de reconstrução de fenda alveolar com enxerto ósseo secundário em criança de 11 anos e 6 meses, tendo como leito doador a mandíbula (mento), e a associação deste enxerto ao Plasma Rico em Plaquetas (PRP). São discutidas as indicações da reconstrução óssea secundária e apresentadas as vantagens do uso do osso mandibular (mento) como área doadora e as aquisições no processo de reparo ósseo produzidas pelo PRP.*

**Palavras-chave**: *Fenda alveolar, Enxerto ósseo secundário, Plasma Rico em Plaquetas.*

**ABSTRACT**

*The autors describe a case of secondary bone grafting in an eleven years child, with mandibular symphysis as the donor site. They explain the indications of the secondary bone grafting and the advantages of the mandibular symphysis graft associated with Platelet Rich Plasm.*

**Key-words**: Alveolar cleft, Secondary bone grafting, Platelet Rich Plasma.

## INTRODUÇÃO

O tratamento das fissuras lábio-palatinas é bastante complexo, de longa duração e multidisciplinar, envolvendo especialidades odontológicas, médicas, psicólogos, fonoaudiólogos e outros profissionais que atuam indiretamente no tratamento.

*Doutor e Mestre em Cirurgia e Traumatologia Bucomaxilofacial – Universidade Federal do Rio de Janeiro.
Pós-graduação em CTBMF pela Northwerstern University – Chicago -
Coordenador do curso de Especialização em Cirurgia e Traumatologia Bucomaxilofacial H.U./ UFSC.
Chefe do Serviço de Cirurgia e Traumatologia Bucomaxilofacial – Hospital Universitário / Universidade Federal de Santa Catarina
**Especializando em Cirurgia e Traumatologia Bucomaxilofacial – Hospital Universitário / Universidade Federal de Santa Catarina

Os primeiros relatos da tentativa de reconstrução da fissura alveolar são de LEXER em 1908 e de DRACHTER em 1914, mas apenas na década de setenta, com os trabalhos de BOYNE & SANDS, é que a reconstrução conseguiu atingir resultados satisfatórios. [3, 4]

Os enxertos ósseos foram classificados por BOYNE em 1985 de acordo com a idade do paciente em: [1]) Enxerto Ósseo Primário, de 0 a 2 anos; [2]) Enxerto Ósseo Secundário Precoce, 2 a 5 anos, [3]) Secundário, propriamente dito, 5 a 16 anos; [4]) Enxerto Ósseo Secundário Tardio, quando realizado de 16 anos ou mais de idade.[4]

O enxerto ósseo secundário durante o estágio de dentição mista objetiva o fechamento da fenda e da fístula buconasal, permite continuidade aos segmentos ósseos, restaura a

forma da região infra-nasal e asa do nariz do lado da fissura. Este tipo de enxerto permite, ainda, a irrupção espontânea do canino ou incisivo lateral pela fenda, e/ou a movimentação ortodôntica pelo osso enxertado.

Os resultados clínicos obtidos com enxerto de osso intramembranoso(mandíbula) são suportados por estudos experimentais que provaram que este tipo de osso tende a manter o volume e se revasculariza mais rápido quando comparado ao osso endocondral. E mais recentemente através da adição do PRP ao enxerto se obteve a otimização do processo de reparo ósseo.

Os autores descrevem um caso clínico de fissura pré-foramen unilateral esquerda completa reconstruída com enxerto autógeno cujo local dador foi a mandíbula associado ao Plasma Rico em Plaquetas(PRP), demonstrando as indicações da reconstrução óssea secundária, bem como, as vantagens e desvantagens deste leito dador, e os benefícios obtidos no reparo ósseo quando associado ao PRP.

## RELATO DE CASO CLÍNICO

Paciente J. Z., 11 anos e 6 meses compareceu ao ambulatório de Cirurgia e Traumatologia Bucomaxilofacial do Hospital Universitário/-UFSC, encaminhado pelo Centro de Atendimento ao Paciente Portador de Deformidades-(CAPADF)/UFSC, para a reconstrução de fenda alveolar visando a correção do defeito ósseo para permitir finalização de tratamento ortodôntico.

Ao exame clínico observou-se a presença de fissura pré-foramen completa unilateral esquerda que promovia depressão da asa do nariz e região infranasal, descontinuidade do osso da maxila, mau posicionamento dentário e relação dos arcos dentários desfavorável. Foi identificado também a presença de fístula buconasal (figura 1).

Nas radiografias panorâmica de face, oclusal anterior de maxila e periapical da região da fissura alveolar, observa-se uma fenda de tamanho intermediário, pouco suporte periodontal ósseo aos dentes adjacentes à fenda e solução de continuidade do assoalho nasal (figura 2).

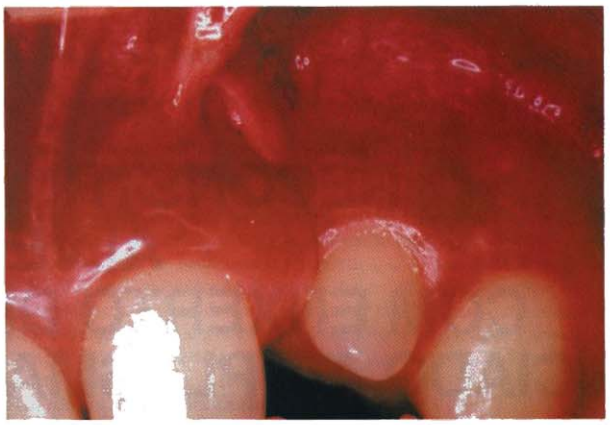

Fig. 1 Aspecto intrabucal. Notar fissura e má posição dentária.

Fig. 2. Radiografia periapical da região, mostrando toda a fissura e alterações ósseas.

Pode-se estabelecer, também, que haveria osso suficiente para enxertia na região de mento mandibular e que este volume seria ainda mais satisfatório com o emprego do PRP.

Com o diagnóstico estabelecido foi proposto ao paciente e seus responsáveis a reconstrução da fenda alveolar com enxerto autógeno de mento associado ao Plasma Rico em Plaquetas. Neste momento foram esclarecidas as vantagens e desvantagens deste procedimento, bem como as possíveis complicações.

O paciente foi submetido aos exames pré

operatórios de rotina, onde não se verificou qualquer situação que inviabilizasse a realização do procedimento cirúrgico reconstrutor.

Após a indução anestésica foi realizada a infiltração de solução anestésica com adrenalina, com objetivo de facilitar o descolamento do retalho, e obter hemostasia transcirúrgica. O próximo passo foi a demarcação da incisão, feita com lápis dermográfico, iniciando no primeiro molar permanente do lado da fissura em direção anterior até a fissura, contornando-a e se estendendo até região do primeiro molar permanente do lado oposto, preservando as papilas interdentárias e mantendo uma distância mínima de 3 a 5 milímetros da margem gengival (figura 3). A incisão foi realizada na área demarcada, envolvendo mucosa alveolar e gengiva.

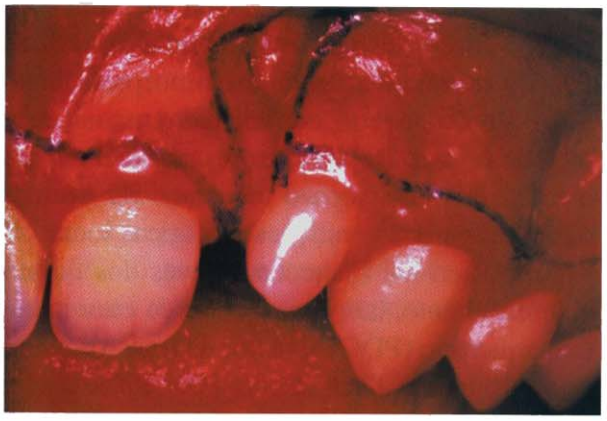

Fig. 3. Demarcação da incisão.

Usando um descolador apropriado realizou-se o descolamento cuidadoso do retalho objetivando expor toda a fissura deixando seus limites mesial e distal em osso. Após atingido esse objetivo fez-se a divisão e sutura do retalho interno para a futura composição de assoalho de cavidade nasal e palato.

Com a fissura dissecada e pronta para a enxertia, realizou-se a colheita do enxerto do mento, observando os mesmos cuidados com hemostasia e manipulação do retalho utilizados na cirurgia anterior. O osso obtido constituía de parte medular e parte cortical que foram trituradas em dispositivo próprio e adicionadas ao plasma rico em plaquetas. Foi esperado um tempo de 3 a 5 minutos para obtenção do gel. Este, então, foi levado à fissura e adaptado de forma a preenchê-la completamente (figura 4).

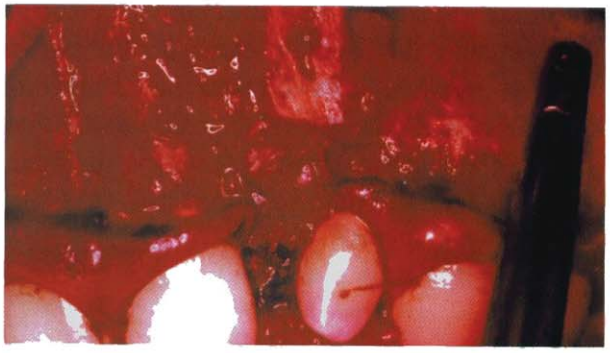

Fig. 4. Enxertia da fissura.

Uma parte do osso cortical foi colocado na porção mais súpero-distal da fissura com o objetivo de se elevar a asa do nariz. Foi realizada sutura com fio reabsorvível com pontos simples sem tensão, pois o retalho foi relaxado com incisão do periósteo.

O paciente foi reencaminhado ao CAPADF, e a partir do quarto mês pós-operatório, pode prosseguir com sua terapia ortodôntica (figura 5). A qualidade do tecido ósseo formado permitiu a movimentação dentária que levou ao

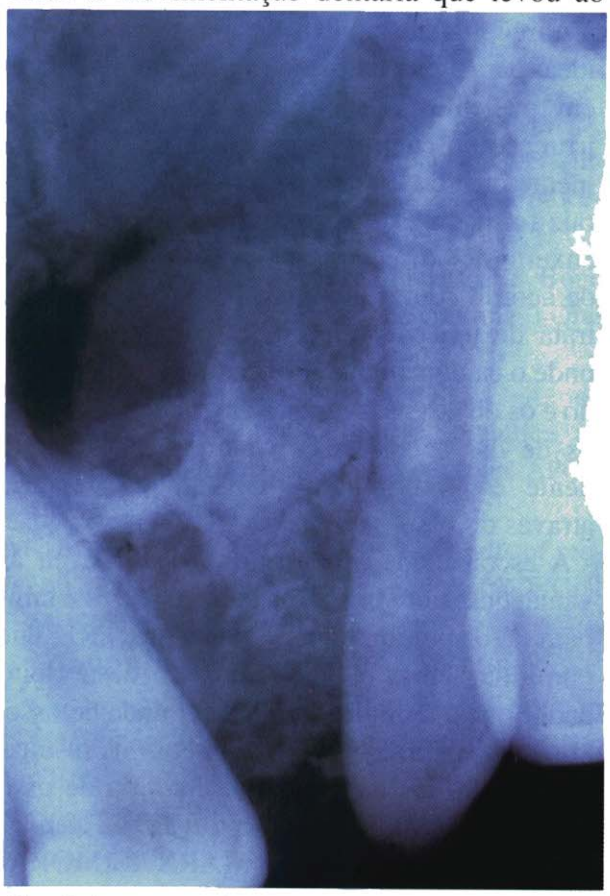

Fig. 5. Aspecto radiográfico 3 meses após a enxertia. Notar o ganho de volume ósseo na região.

fechamento do diastema na região da fenda alveolar. Verificou-se, também, o correcto alinhamento dos dentes, elevação da asa do nariz e preenchimento da área facial afectada pela fissura e correcta relação dos arcos dentários, obtendo um resultado estético-funcional final bastante satisfatório (figura 6).

Fig. 6. Aspecto intrabucal final após término do tratamento ortodôntico.

## DISCUSSÃO

A maioria das publicações refere que a época ideal para a reconstrução das fendas alveolares em pacientes fissurados é no momento de irrupção do canino permanente, mais precisamente quando este dente tem 1/3 a 2/3 de sua raiz formada, este enxerto é classificado como enxerto ósseo secundário. O caso descrito está de acordo com a literatura pesquisada, pois se trata de um paciente com 11 anos de idade, onde o canino ainda não esta totalmente formado e os objetivos principais da reconstrução são os de dar suporte ósseo para irrupção deste dente e permitir a movimentação dentária através do osso enxertado.

A escolha do osso mandibular se deveu às vantagens sobre os outros leitos dadores e também à disponibilidade do uso do PRP que eliminou, então a desvantagem deste leito dador que é a limitação da quantidade de osso. O osso mandibular, de acordo com os resultados publicados na literatura, é o tipo de osso mais indicado para reconstrução de fendas alveolares[20,31,32]. Segundo MARX & MORALES, em 1988 [20], as vantagens do enxerto de osso mandibular são indiscutíveis, citando a menor morbidade, menor dor pós-operatória e oferece um resultado mais previsível. SINDET-PEDERSEN & ENEMARK, em 1988 [31], citam como vantagem, a diminuição do tempo de internação. O osso mandibular, por ser de ossificação intramembranosa leva em média sete dias para haver revascularização da área mais central, o que significa uma reabsorção muito pequena do osso enxertado. [3, 17, 32] A maior desvantagem citada na literatura é a pouca quantidade de osso obtida para enxertia. Outras desvantagens são a possibilidade de lesar a vascularização de caninos e incisivos e lesão ao nervo mentoniano evitando danos a estas estruturas. Através de um estudo radiográfico preciso e utilização de técnica cirúrgica apurada, esta última desvantagem é minimizada, o torna o procedimento ainda mais seguro.

O processo de reparo ósseo dos enxertos depende de vários factores: qualidade do tecido doado, vascularização da área receptora, imobilização do enxerto e eficiência nos mecanismos de reparo. Destes factores a eficiência nos mecanismos de reparo depende da técnica cirúrgica ou das condições cirúrgicas locais. O Plasma Rico em Plaquetas através dos fatores de crescimento, tais como factor de crescimento plaquetário (PDGF), factor de transformação de crescimento (TGF-B1 e TGF-B2) e factor de crescimento semelhantes à insulina (IGF-I) acelera o tempo de reparo ósseo, bem como, aumenta o trabeculado ósseo obtido na reparação. [19,21]

O enxerto de crista ilíaca como opção para reconstrução do processo alveolar em pacientes fissurados foi sugerido por BOYNE & SANDS em 1972 [3] e actualmente, é o mais utilizado nestes tipos de reconstruções. As vantagens do osso de crista ilíaca são a grande quantidade de osso disponível no local dador e a qualidade do osso, muito semelhante à do osso mandibular.[25, 32]. A maior desvantagem relatada é a morbidade quanto ao local dador, principalmente quanto à dor pós-operatória. Por sofrer ossificação endocondral, o osso de crista-ilíaca demora aproximadamente 21 dias para que ocorra a revascularização central, o que implica numa maior reabsorção do osso

enxertado.[3, 17, 32]

O uso de costela como local dador não atinge um dos principais objectivos da reconstrução, é um osso excessivamente corticalizado, formando uma barreira que pode não permitir a erupção espontânea do canino pela fenda e assim dificulta demasiadamente o traccionamento ortodôntico[4, 25].

O enxerto retirado da tíbia em pacientes jovens pode causar interferência no crescimento do paciente [6, 25], portanto não deve ser utilizado em enxertos secundários. Os retirados da calota craniana devem ser evitados devido à pouca quantidade de osso medular e muito osso cortical, associado a maior morbidade quando comparada aos demais locais dadores e o risco de complicações neurológicas faz com que seja muito pouco utilizado [13, 15, 25, 28, 35].

Os enxertos homógenos e implantes alógenos foram pouco estudados, não apresentando resultados confiáveis quanto a possibilidade de erupção espontânea e movimentação ortodôntica, por este motivo deverão estar indicado apenas em situações em que estes objectivos não sejam desejados, assim, quando se deseja reabilitar o paciente com próteses fixas convencionais estes materiais podem ser utilizados [6, 14, 19].

Os resultados obtidos, neste caso apresentado, foram de encontro com os objectivos traçados para este tipo de reconstrução, pois permitiu movimentação dentária o que possibilitou o fechamento do diastema na área de fissura, correta relação dos arcos dentários, além de incrementar a estética com o preenchimento da região infranasal e elevação da asa do nariz, atendendo às expectativas do paciente.

O emprego de enxerto ósseo secundário propriamente dito cujo local dador é a mandíbula apresenta várias vantagens em relação aos outros locais dadores. O emprego do Plasma rico em Plaquetas aumenta o volume do enxerto o que torna o mento um local dador para enxertos autógenos mesmo em fendas maiores.

## BIBLIOGRAFIA

1-BERGLAND O, SMEB G, ABYHOLM F.E. Elimination of the residual alveolar cleft by secondary bone grafting and subsequent orthodontic treatment. Cleft Palate J 1986; 23: 175.

2-BOYNE PJ. Correction of dentofacial deformities associated with residual alveolar and palatal clefts, in BELL WH (ed). Surgical Correction of Dentofacial Deformities 1985; vol 3: 560-591.

3-BOYNE PJ, SANDS NR. Secondary bone grafting of residual alveolar and palatal clefts. J Oral Surg 1972; 30: 87.

4-BOYNE PJ, SANDS NR. Combined orthodontic-surgical management of residual palate-alveolar cleft defects. Am J Orthod 1976; 70:21.

5-CATONE GA, REIMER BL, McNEIR D, ET AL. Tibial autogenous cancellous bone as an alternative donor site in maxillofacial surgery. J Oral Maxillofac Surg 1992; 50:1258.

6-CULLUM P, FROST D, NEWLAND T, KEANE T, EHLER W. Evaluation of Hydroxylapatite Particles in Repair of Alveolar Clefts in Dogs. J Oral Maxillofac Surg 1988; 46:290-296.

7-EL DEEB, M. MESSER LB, LEHNERT, M.W. Et All. Canine Eruption into Grafted Bone in Maxillary Alveolar Cleft Defects. Cleft Palate J 1982; 19: 9.

8-ENEMARK H, KRANTZ S, SCHRAMM J. Secondary bone grafting in unilateral cleft lip palate patients: Indications and treatment procedure. Int. J. Oral.Surg. 1985; 14: 2.

9-EPPLEY, BARRY L. Alveolar Cleft Bone Grafting ( Part I ): Primary Bone Grafting. J Oral Maxillofac Surg 1996; 54:74-82.

10-FIGUEIREDO. A, BOTTINO, M. A, da ROCHA, C. A J. Reabilitação Protética de Pacientes Adultos Fissurados. Revista da APCD 1995; 49: 207-211.

11-HALL HD, POSNICK JC. Early results of secondary bone grafts in 106 alveolar clefts. J. Oral Maxillofacial Surg 1983; 41: 289.

12-HARRSHA BC, TURVEY TA, POWERS SK. Use of Autogenous Cranial Bone Grafts in Maxillofac Surgery. J Oral maxilloafc Surg 1986; 44:11.

13-JACKSON IT, HELDEN G, MARX R. Skull Bone Grafts in Maxillofacial and Craniofacial Surgery. J Oral Maxillofac Surg 1986; 44:949-951.

14-KENT J, ZIDE M, JARCHO M. Hydroxylapatite Blocks and Particles as Bone Graft Substitutes in Orthognathic and Reconstructive Surgery. J Oral Maxillofac Surg 1986; 44:597-605.

15-KORTEBEIN M, NELSON C, SADOVE M. Retrospective Analysis of 135 Secundary Alveolar Cleft Grafts Using Iliac or Calvarial Bone. J Oral Maxillofac Surg 1991; 49:493-498.

16-KRAGT R.A. The use of allogenic bone for alveolar cleft grafting. Oral Med, Oral Surg, Oral Pathol 1987; 64: 287.

17-KUSIAK, J. F., ZINS J.E., WHITAKER L.A.: The Early Revscularization of Membranaus Bone. Plast Reconstr Surg 76: 510-517, 1985.

18-LAURIE S.W. S., KABAN L.B., MULLIKEN J.B. et al.: Donor-site morbidity after harvesting riband iliac bone. Plast Recons. Surg 73, 933. 1984.

19-LEMOS, J J; PÍSPICO, R. Utilização de plasma rico em plaquetas em enxertos ósseos – Proposta de um protocolo de obtenção simplificado. www.medcenter.com

20-MARX R. E., MILLER R. I., EHLER, W. J. HUBBARRD, G., MALININ, T.: A Comparison of Particulate Allogeneic and Particulate Autogenous Bone Grafts into Maxillary Alveolar Clefts in Dogs. J Oral Maxillofac Surg 42:3-9 1984.

21-MARX R.E., MORALES M.J.: Morbidity from bone harrest in majorreconstruction. J. Oral maxillofac Surg 46:196, 1988.

21-MARX, R.E. Platelet Rich Plasma: A Source of Multiple Autologous Growth Factors for Bone Grafts, in Tissue Engineering. Quintessence books, 1999, p.71-83.

22-MAXSON, B., BAXTER, S., VIG, K., FONSECA, R.:Allogeneic Bone for Secondary Alveolar Cleft Osteoplasty. J Oral Maxillofac Surg 48:933-941, 1990.

23-NIQUE T., FONSECA R.J., UPTON L.G. et. al.: Particulate allogenic bone grafts into maxillary alveolar clefts in humans: A preliminary report. J. Oral Maxillofac Surg 45: 386, 1987.

24- NORDIN, K. E., JOHANSEN, B.: Freie Knochentransplantation bei defekten im Alveolarkamm nach Kieferorthopadischer Einstellung der Maxilla bei Lippen-Kiefer-Gaumenspalten. Fortschr Kiefer Gesichtschir 1:168, 1955.

25- OCHS, Mark W.: Alveolar Cleft Bone Grafting ( Part II ): Secundary Bone Grafting. J Oral Maxillofac Surg 54:83-88, 1996.

26- ROSS RB: Na overview of treatment and facial growth. Cleft Palate J 24:71, 1987.

27- RUDMAN, Robert A. Prospective Evaluation of Morbidity Associated With Iliac Crest Harvest for Alveolar Cleft Grafting. J Oral Maxillofac Surg 55:219-223, 1997.

28- SADOVE A M, NELSON C. L., EPPLEY B.L, ET AL.: An Evoluation of Calvarion Versus Iliac Donor Sites in Alveolar Cleft Grafting. Cleft Palate J 27: 225-229, 1990.

29- SEMB G, ROBERTS C, SHAW: The scope and limitations of single center research in cleft lip and palate, in Vig KWL, Vig PS (eds): Clinical Research as the Basis of Clinical Practice. Craniofacial Growth Series, vol 25. Ann Arbor, MI, center for Human Growth and Development, Universidad of Michigan, 1991.

30- SMITH, J.D., ABRAMSON M.: Mambranaus versus Endochondral Bone Grafts. Arch Otolaryngol 99:203-208, 1974.

31- SINDET-PEDERSEN, Stenn, ENEMARK, Hans: Mandibular Bone Grafts for Reconstrution of Alveolar Clefts. J Oral Maxillofac Surg 46: 533-537, 1988.

32-SINDET-PEDERSEN, Stenn , ENEMARK, Hans: Reconstruction of Alveolar Clefts With Mandibular or Iliac Crest Bone Grafts: A Comparative Study. J Oral Maxillofac Surg 48: 554-558, 1990.

33-SINDET-PEDERSEN, Stenn, ENEMARK, Hans: Comparative study of secundary and Late Secundary Bone-grafting with Residual Clefts Defects. Short Term evaluation. Int. J. Oral 14: 389, 1985.

34-TROXELL JB, FONSECA RJ, OSBON DB: A retrospective study of alveolar cleft grafting. J Oral Maxillofac Surg 40:721, 1982.

35-WOLFE AS., BERKOWITZ S.: The Use of Cranial Bone Grafts in the Closure of Alveolar and Anterior Palate Clefts. J Plast Reconstr Surg 72:659, 1983.