Caso Clínico

PLASMOCITOMA DO SEIO MAXILAR - ASPECTOS DIAGNÓSTICOS E TERAPÊUTICOS

Emerson Chaves Furlaneto*, Manoel Sant'Ana Filho**, Ruggero Caron***
Fabiana Spillari Viola***, Ana Maria Gaiger****

RESUMO

Os autores descrevem um caso de plasmocitoma no seio maxilar. Esta lesão é relativamente rara e o seu diagnóstico precoce é de suma importância devido à sua malignidade. Aspectos relacionados ao diagnóstico histopatológico e tratamento são ressaltados. Finalmente, o papel do médico dentista no reconhecimento de alterações localizadas no complexo bucomaxilofacial é comentado.

PALAVRAS-CHAVE: plasmocitoma; tumores malignos; seio maxilar

ABSTRACT

The authors describe a case of plasmacytoma in the maxillary sinus. This is a rare lesion and its fast diagnosis is very important due to its malign behavior. Therapeutic and diagnostic considerations are made. Finally, the role of the dentists in recognizing pathologic alterations in the maxillofacial area is commented.

KEY-WORDS: malign tumour; plasmacytoma; maxillary sinus

INTRODUÇÃO E REVISÃO DA LITERATURA

O médico dentista, na sua prática, tem acesso contínuo à boca e à região perioral dos seus pacientes. Portanto, o mesmo é responsável pela manutenção e bem-estar destas estruturas. Sendo assim, este trabalho tem por objectivo relatar um caso de neoplasia maligna com repercussão bucomaxilofacial, onde a actuação rápida e eficaz do médico dentista foi necessária.

*Mestre em Cirurgia e Traumatologia Bucomaxilofacial pela PUCRS; Doutorando em Cirurgia e Traumatologia Bucomaxilofacial pela PUCRS

** Doutor em Estomatologia Clínica/PUCRS; Coordenador do Programa de Pós-Graduação em Odontologia da UFRGS; Professor dos cursos de Graduação e Pós-Graduação/PUCRS

*** Residentes em Oncologia Clínica do Hospital São Lucas da PUCRS

**** Professora Titular de Anatomia Patológica da Faculdade de Medicina/ PUCRS

Tumores malignos da cavidade nasal e seios paranasais têm baixa incidência (cerca de 0,75 casos para cada cem mil indivíduos nos EUA)[1]. Das lesões mais raras nestas localizações, estão os plasmocitomas. Esta neoplasia monoclonal pertencente ao grupo de distúrbios plasmocitários desenvolve-se a partir de progenitores comuns na linhagem dos linfócitos B. A forma mais freqüente da apresentação destes distúrbios é o mieloma múltiplo, uma proliferação maligna dos plasmócitos, derivadas de um único clone, a qual se comporta como doença sistémica.

Duas importantes variantes do mieloma múltiplo são o plasmocitoma ósseo solitário (POS) e o plasmocitoma extramedular (PE). O primeiro caracteriza-se por uma lesão óssea lítica, sem plasmocitose medular. O PE, por sua vez, surge fora da medula óssea, comprometendo geralmente o tecido linfóide submucoso dos seios paranasais ou da nasofaringe,

sem haver plasmocitose medular. Outros possíveis sítios para o PE são o tracto gastrointestinal, Sistema Nervoso Central, bexiga, tireóide, mamas, testículos, parótidas e linfonodos. O seu diagnóstico está baseado no achado de um tumor plasmocitário em um sítio extramedular na ausência de diagnóstico de mieloma múltiplo. O diagnóstico diferencial deve incluir distúrbios plasmocitários benignos, carcinoma indiferenciado, linfoma não-Hodgkin, melanoma e estesioneuroblastoma[2].

Os sinais e sintomas do plasmocitoma extramedular são não-específicos e reflectem apenas o efeito de massa da lesão. Como normalmente localizam-se nas regiões de seios paranasais e nasofaringe, os sinais e sintomas mais comuns são obstrução nasal e epistaxe[3].

Burns et al[3] relatam que 80% dos plasmocitomas extramedulares ocorrem na região de cabeça e pescoço, apesar de representarem menos de 1% de todos os tumores malignos desta região.

Seoane et al[4] descreveram um caso de lesão localizada no palato. A mesma foi removida cirurgicamente, com posterior diagnóstico de plasmocitoma extramedular. Não foi realizada radioterapia, não havendo recidiva após controlo por dois anos e meio.

Os factores mais importantes a influenciar o prognóstico dos pacientes com plasmocitoma extramedular são, segundo Burns e colaboradores[3], a extensão do tumor primário e o posterior desenvolvimento de disseminação. O envolvimento de linfonodos regionais, destruição óssea local e lesões recorrentes não indicam necessariamente um mau prognóstico.

CASO CLÍNICO

Paciente J.T.S., 55 anos, género feminino, procurou o Serviço de Cirurgia e Traumatologia Bucomaxilofacial do Hospital São Lucas da PUCRS, queixando-se de aumento de volume na hemiface direita. O mesmo era localizado na região jugal direita, indolor, com cerca de dois meses de evolução (figs. 1 e 2). À observação endobucal observava-se uma lesão exofítica no fundo do sulco vestibular superior, arroxeada, séssil, mole à palpação (fig. 3). A tomografia computorizada demonstrou presença de massa de tecido mole invadindo a fossa nasal, seios esfenoidal e maxilar, além da solução de continuidade na parede ântero-lateral do último (fig.4).

Figura 1- Vista frontal da paciente. Notar assimetria facial.

Figura 2- Vista súpero-inferior. Notar assimetria facial.

Procedeu-se, à biopsia incisional sob anestesia local. A região escolhida compreendia o fundo de vestíbulo na sua porção mais superficial, livre de áreas de necrose e sem pressão da prótese. A maior dificuldade neste tipo de procedimento consiste em suturar a região biopsiada, já que os tecidos afectados encontram-se bastante friáveis. Desta forma, procura-se realizar a remoção do fragmento em um local próximo à mucosa sã. No caso relatado, o tecido não afectado da região jugal foi unido à mucosa de revestimento alveolar adjacente. O fragmento de tecido mole foi armazenado em formol a 10% e enviado para análise histopatológica. Foi realizado exame imuno-histo-

químico pela técnica da avidina-biotina, com os seguintes resultados: CD 45 (antigéneo comum leucocitário), CD 20 (marcador para células B), CD 3 (marcador para células T) negativos. Houve restrição para imunoglobulina de cadeia leve, tipo kappa.

Figura 3- Aspecto intraoral.

Após o resultado histopatológico de plasmocitoma, foi realizada avaliação sistémica para exclusão de mieloma múltiplo. Os exames de hemograma, plaquetas, função renal, cálcio e ácido úrico séricos, beta-2 microglobulina, eletroforese de proteínas, avaliação radiológica óssea (crânio, úmero, bacia, fémur) e a biopsia de medula óssea foram normais. Não preenchendo critérios para mieloma múltiplo, o diagnóstico final foi de plasmocitoma extramedular.

A paciente iniciou tratamento radioterápico, com dose diária de 200 cGy, haja visto que a excisão cirúrgica seria mutilante. Logo após, contudo, não mais compareceu às sessões. Por várias vezes, entrou-se em contacto com a paciente e com seus familiares, tentando esclarecê-los sobre a importância do tratamento. A mesma alegava que não queria ser submetida ao tratamento por ser auxiliar de enfermagem e conhecer os efeitos colaterais usuais. Alguns meses depois, apresentou-se à Emergência do Hospital São Lucas da PUCRS, com sangramento intrabucal intenso. O tratamento local não foi suficiente para melhora no quadro hemorrágico, havendo a necessidade de ligadura da artéria carótida externa (fig.5). A paciente encontra-se, ainda, resistente ao tratamento, apesar de estar ciente de todas as possíveis consequências da sua atitude.

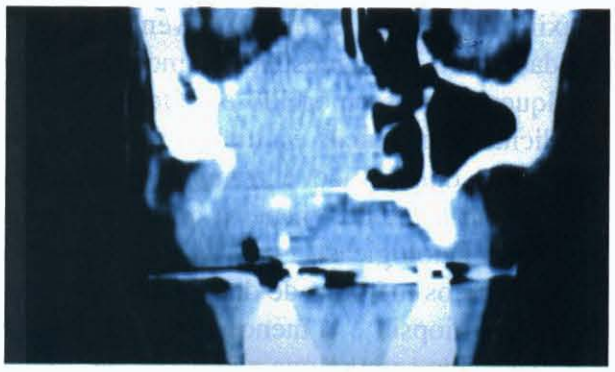

Figura 4- Tomografia computorizada. Corte coronal, janela para tecidos moles. Notar extensão da lesão.

Figura 5- Aspecto pós-operatório de ligadura da carótida externa.

DISCUSSÃO

O papel único dos médicos dentistas generalistas como especialistas em saúde oral requer que eles fiquem constantemente à procura de

lesões patológicas durante o tratamento dos pacientes. Os mesmos devem ter conhecimento da história natural dos processos mórbidos maxilofaciais mais comuns e devem ter familiaridade com o diagnóstico. Como ocorre em qualquer processo mórbido em Odontologia e Medicina, a prevenção é a melhor forma de terapia, e o diagnóstico e tratamento precoces constituem a melhor maneira de controlo das entidades patológicas[1].

De todos os métodos de diagnóstico de laboratório, a biopsia é o menos duvidoso e deve ser executado sempre que não puder ser obtido um diagnóstico definitivo utilizando-se modalidades de diagnóstico menos agressivas. Indica-se a biopsia incisional, como no caso relatado, para áreas com grandes proporções e em casos onde é grande a suspeita de malignidade[1].

Acreditamos não haver motivos impeditivos e/ou limitantes para o diagnóstico de lesões bucomaxilofaciais pelo médico dentista. No caso apresentado, a pronta actuação permitiu um diagnóstico rápido, facto fundamental para o prognóstico dos pacientes quando nos referimos a lesões malignas.

Na microscopia dos plasmocitomas extramedulares, podem ser evidenciados agrupamentos de células plasmocitárias em vários graus de diferenciação. No presente caso, observou-se proliferação de células com citoplasma volumoso, núcleos excêntricos com cromatina grosseira, por vezes disposta em "roda de carreta". Notou-se, ainda, células pouco diferenciadas com pleomorfismo nuclear, binucleadas e com actividade mitótica[5]. O diagnóstico diferencial, sob o ponto de vista histológico, entre plasmocitomas, principalmente nas suas formas anaplásicas, e o linfoma imunoblástico plasmocitóide pode ser muito difícil. A história clínica é fundamental. Estudos imunológicos podem ajudar na distinção, uma vez que as células do plasmocitoma produzem quase que invariavelmente IgG e IgA, enquanto que linfomas imunoblásticos tendem a expressar IgM. Estudos imuno-histoquímicos demonstram que plasmocitomas são negativos para CD 45 (antigéneo comum leucocitário), CD 20 (marcador para células B) e CD 3 (marcador de células T). Por outro lado demonstram restrição para imunoglobulina de cadeia leve (kappa ou lambda). Linfomas imunoblásticos são positivos para CD 45 e em sua maioria são linfomas B (CD 20 positivos)[6,7,8]. O antigéneo de membrana epitelial (EMA) pode, inconstantemente, ser positivo nos plasmocitomas.

Apesar da escassa literatura em relação ao tratamento, a radioterapia parece ser a melhor alternativa para os casos de plasmocitoma extramedular. Miller e colaboradores[2], baseados nos seus resultados e em revisão de literatura, relataram 80% de controlo local após doses variando entre 4500 e 6000 cGy. Danaci e colaboradores[9] obtiveram índice inferior a 10% de recorrência (doses entre 1000 e 6000 cGy).

Burns e colaboradores[3], por sua vez, afirmam que o tratamento de escolha dependerá da localização e extensão do tumor. A excisão cirúrgica estaria indicada para casos de dimensão relativamente pequena. A quimioterapia seria reservada para a doença disseminada.

Outro importante aspecto a ser discutido é a recusa da paciente em se tratar. Talvez, tal facto tenha ocorrido por absoluta falta de esclarecimento da mesma, que provavelmente tenha feito uma associação entre os pacientes por ela atendidos portadores de neoplasias malignas e o seu quadro. Sabemos que as formas de tratamento, dosagens e, consequentemente, os efeitos colaterais, podem variar bastante dependendo do tipo de patologia apresentado e das próprias características do indivíduo. Cremos que a actuação de um profissional da área da Psicologia seria de grande valia no acompanhamento destes pacientes a partir do momento em que se descobre a doença. Os meios de comunicação e os profissionais da área da saúde também devem comprometer-se, de modo a tentar desmistificar a palavra "Cancro", que, para alguns, é sinónimo de morte ou mutilação.

BIBLIOGRAFIA

1. Ellis III E. Princípios de diagnóstico diferen-

cial e biópsia. In: Petterson, L. et al, eds. Cirurgia oral e maxilofacial contemporânea. 2ª ed. Rio de Janeiro: Guanabara Koogan, 1993: 446-465.

2. Miller F., Lavertu P., Wanamaker J., Bonafede J., Wood B. Plasmacytomas of the Head and Neck. Otolaringology- Head and Neck Surgery 1998; 119(6): 614-618.
3. Burns J., Iezzoni J., Reibel J., Park S. Extensive extramedullary amyloid-rich plasmacytoma of the mandible. Otolaringology-Head and Neck Surgery 1999; 120: 937-939.
4. Seoane J., De la cruz A., Pomareda M., Varela-centelles P., Pias I. Primary extramedullary plasmacytoma of the palate. Otolaringology- Head and Neck Surgery 1999; 120:530.
5. Dolin S., Dewar J. Extramedullary plasmacytoma. Am J Pathol 1956; 32: 83:103.
6. Lin B., Weiss L. Primary plasmacytoma of lymph nodes. Hum Pathol 1997; 28(9):1083-90.
7. Strickler J., Audeh M., Copenhayer C. Immunophenotypic differences between plasmacytoma/multiple myeloma and immunoblastic lymphoma. Cancer, 1988; 61: 1782-1786.
8. Van Heerde P., Meijer C., Noorduyn L., Van Der Valk P. Malignant Lynphomas. Londres: Harvey Miller Publishers,1996.
9. Danaci M., Belet U., Akan H., Selçuk B., Bastemir M., Koyuncu M. Solitary plasmacytoma of the hyoid bone. Otolaringology-Head and Neck Surgery 1999; 121(6): 834-835.