CARCINOMA DE CÉLULAS ACINARES NO LÁBIO SUPERIOR: CASO CLÍNICO

*RITA ADRIANA PINHO DE OLIVEIRA, **PAULO SÉRGIO BATISTA, *PAULO HENRIQUE COUTO SOUZA, ***MANOEL SANT'ANA FILHO

RESUMO

Os autores relatam o caso clínico de um paciente que apresentava aumento de volume localizado no lábio superior esquerdo, assintomático e de crescimento lento. Após a realização de uma biópsia excisional e subsequente exame anatomopatológico, constataram o diagnóstico de carcinoma de células acinares em glândula salivar minor. Dentre as questões analisadas, os autores destacam a raridade do caso, a limitação do exame clínico em situações semelhantes e a importância de uma correcta conduta capaz de permitir uma terapêutica eficaz.

Palavras-Chave: Adenocarcinoma; células acinares; glândulas salivares minor; lábio superior

ABSTRACT

The authors report a case of a patient that presented a swelling over his upper left lip, which manifested itself as assymptomatic and of slow growth. After the accomplishment of an excisional biopsy, the histopathological exam diagnosed acinic cell carcinoma in a minor salivary gland. The authors emphasize that the case is relatively rare, the case history has limitations and the importance of a correct approach which is enable to define the most right and effective treatment.

Key-Words: Adenocarcinoma; acinic cells; minor salivary glands; upper lip

INTRODUÇÃO

A maioria das lesões tumorais encontradas na mucosa oral e, especificamente aquelas originadas nas glândulas salivares labiais, é de natureza benigna. Desta forma, o carcinoma de células acinares de glândulas salivares minor é um tumor extremamente incomum, porém não inofensivo. Características clínicas como duração, consistência, tamanho da lesão e o exame dos gânglios adjacentes não diferenciam ou elucidam a variedade de patologias que podem envolver essa região. Nestas lesões, a cirurgia representa o tratamento de escolha, podendo ser coadjuvada pela radioterapia quando não controladas localmente.

O objectivo deste trabalho é apresentar um caso clínico de carcinoma de células acinares

* – Doutorandos em Cirurgia e Traumatologia Bucomaxilofacial pela PUCRS (Pontifícia Universidade Católica do Rio Grande do Sul - Brasil)
** – Mestre em Cirurgia e Traumatologia Bucomaxilofacial pela PUCRS
*** – Professor de Patologia Bucodentária Faculdade de Odontologia da PUCRS

no lábio superior, rever a literatura relacionada a essa lesão e mostrar a importância dos exames clínico e anatomopatológico.

REVISÃO DE LITERATURA

O carcinoma de células acinares é um tumor maligno das glândulas salivares que aparece em pacientes de meia idade ou mais idosos, com discreta predominância pelo género feminino[1]. Cerca de 96% destes tumores ocorre nas glândulas parótidas[4]. Quando diagnosticado em glândulas salivares minor, apresenta um prognóstico melhor[8].

Neville e cols. [6] realizaram um estudo sobre a distribuição de 103 tumores de glândulas salivares labiais, e observaram que destes, 87 (84.5%) localizavam-se no lábio superior, enquanto 16 (15.5%) no lábio inferior. Dos 87 tumores localizados no lábio superior, 80 (92%) eram benignos. Sete tumores malignos do lábio superior estavam assim distribuídos: 4 carcinomas císticos adenóides, 2 carcinomas de células acinares e 1 adenocarcinoma. Dos 16 tumores do lábio inferior, 15 (93.8%) eram malignos. Treze destes eram carcinomas mucoepidermóides e 2 eram carcinomas de células acinares.

Segundo Pasion e cols. [8] os carcinomas de células acinares do lábio superior ocorrem predominantemente nas quarta e sexta décadas de vida. Raramente são vistos em crianças, e são mais frequentes em mulheres.

Usualmente, o tumor apresenta-se como uma massa de crescimento lento, com duração de muitos meses a anos antes do diagnóstico ser feito. Pode ser assintomático, embora algumas vezes, exista queixa de dor ou sensibilidade associadas. Chou e cols. [2] verificaram em 230 casos que o tamanho da lesão variava entre 0,5 cm, quando localizada no lábio, a 5,5 cm quando observada na mucosa jugal. Em cerca de 50% dos casos, a impressão clínica é a de uma lesão benigna[9]. As metástases nos gânglios cervicais, bem como à distância são raras [4,8].

Triantafillidou e cols.[10] relatam que o curso clínico do carcinoma de células acinares é relativamente benigno e similar ao do adenoma pleomórfico. Segundo esses autores, usualmente a lesão apresenta-se como um tumor pequeno, circular e encapsulado.

Lesões que provocam aumento de volume na mucosa oral variam desde o fenómeno de extravasamento de muco (mucocelo) até neoplasias de glândulas salivares minor ou originadas nos tecidos conjuntivos, como fibromas, hemangiomas cavernosos superficiais, linfangiomas, neuromas traumáticos, neurofibromas plexiformes e lipomas. Os autores ainda acrescentam que as neoplasias com origem em glândulas salivares minor possuem ampla variedade de diagnóstico e dentre elas, as de potencial maligno, que incluem o carcinoma mucoepidermóide, carcinoma adenocístico, o carcinoma de células acinares (CCA) e o adenocarcinoma produtor de muco [8].

Quanto ao tratamento destas lesões, Chou e cols.[2] mencionam que nos casos de carcinoma mucoepidermóide, cisto adenocarcinoma papilar e carcinoma de células acinares de baixo grau, o tratamento cirúrgico conservador está indicado. Segundo Kenner e cols [3], o esvaziamento cervical é realizada quando o paciente tem linfadenopatia detectada clinicamente; por outro lado, a radioterapia é reservada para as lesões mais agressivas ou nos casos de recidiva.

Triantafillidou e cols.[10] afirmam que o tratamento de escolha do carcinoma de células acinares é a excisão cirúrgica, frequentemente facilitada em virtude de o tumor se apresentar encapsulado na maioria das vezes.

Miller & Houston[5] afirmam que após excisão cuidadosa do carcinoma de células acinares, é importante realizar secções de congelamento nas margens cirúrgicas de modo a reduzir o padrão de recorrência e metástase.

Os adenocarcinomas de células acinares são altamente variáveis na sua aparência microscópica. A maioria deles tem características de células acinares serosas, com abundante citoplasma granular basofílico e núcleo excêntrico corado sombriamente. São bastante uniformes em aparência e as actividades mitóticas são incomuns. Outras células podem lembrar as células do ducto intercalado, e alguns tumores também apresentam células com citoplasma claro, vacuolizado [7].

RELATO DE CASO

Paciente A. L., masculino, branco, 64 anos de idade, apresentava aumento de volume indolor no lábio superior, lado esquerdo, que dificultava a fonação e a mastigação, com aproximadamente um ano de duração. (fig. 1). A anamnese não revelou história pregressa de doenças sistémicas diagnosticadas.

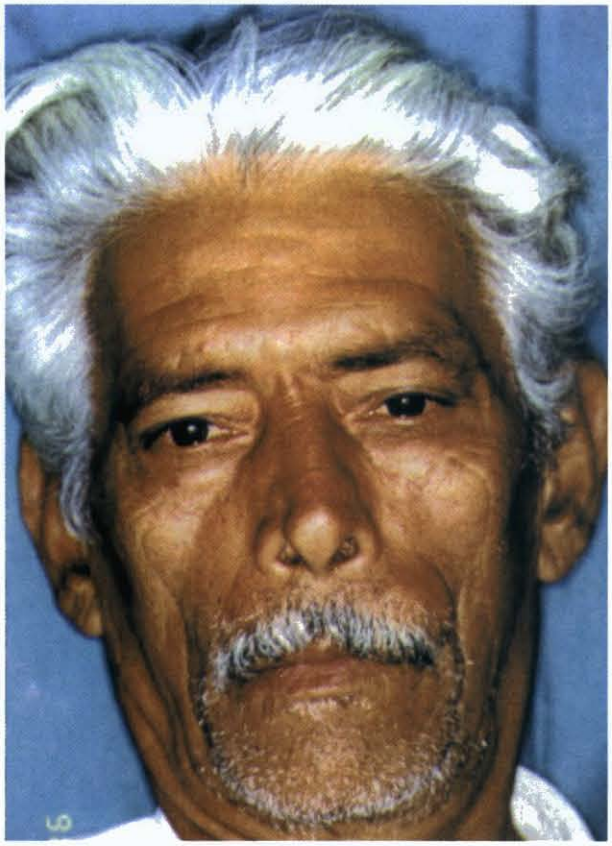

Fig. 1 – Aspecto extra-bucal do paciente. Notar o discreto aumento de volume na região nasolabial (lado esquerdo).

No exame físico extrabucal observava-se o apagamento do sulco nasogeniano esquerdo provocado pelo aumento de volume da lesão e à palpação, não foi detectada linfadenopatia regional. Durante o exame físico intra-oral, constatou-se uma lesão nodular submucosa medindo aproximadamente 2,5 x 2,0 cm em suas maiores dimensões, de coloração rósea e consistência fibroelástica, móvel e indolor à palpação, com limites definidos, localizada no lábio superior lado esquerdo, cuja mucosa de revestimento se apresentava íntegra e de coloração normal. (fig. 2)

Fig. 2. – Aspecto intrabucal da lesão, caracterizada por um nódulo submucoso bem delimitado, indolor, de consistência fibroelástica, móvel em relação aos planos adjacentes e recoberto por mucosa de textura e coloração normais.

Foram solicitadas radiografias panorâmica e periapical, que eliminaram qualquer envolvimento ósseo relacionado com a lesão. Os exames laboratoriais não revelaram alterações significativas.

O paciente foi submetido a biópsia excisional, pretensamente curativa, uma vez que o diagnóstico presuntivo era de lesão benigna, possivelmente adenoma pleomórfico. A cirurgia consistiu em anestesia local infiltrativa, seguida de uma incisão linear na margem superior da lesão, seguida por uma dissecção romba, separando-a da mucosa e do músculo adjacente, até a sua completa exérese, facilitada pelo facto de a lesão se apresentar completamente encapsulada (fig. 3). Após a irrigação da ferida operatória foi realizada sutura com pontos isolados. O paciente retornou sete dias após a cirurgia para remoção da sutura e pôde-se observar boa cicatrização da ferida operatória. (fig. 4)

Fig. 3 – Vista transoperatória – Notar o aspecto bem delimitado da lesão, sendo removida sob anestesia local.

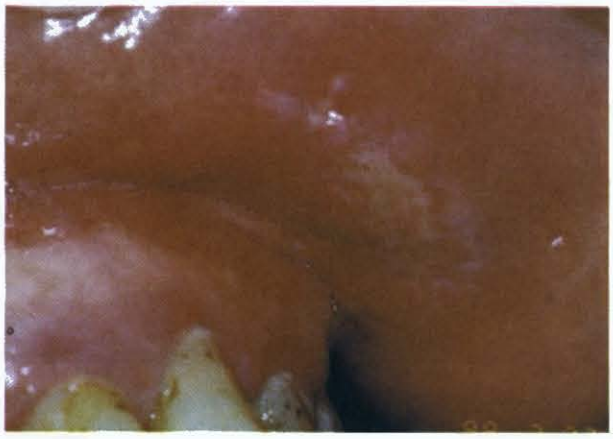

Fig. 4 – Pós-operatório de 7 dias, já com a sutura removida.

A peça cirúrgica foi fixada em formalina a 10% e posteriormente encaminhada para o exame anatomopatológico (fig.5) e processamento laboratorial de rotina, com o método de coloração por Hematoxilina-eosina (HE).

Ao exame microscópico, notava-se uma proliferação de células epiteliais com citoplasma claro, volumoso, e finamente granular com disposição cordonal. Os núcleos celulares apresentavam-se volumosos, palidamente corados pela hematoxilina. Foram observadas ainda septos de tecido conjuntivo fibroso cortando a massa tumoral. As células de citoplasma claro eram predominantemente PAS positivas (figs. 6 a 8), caracterizando o quadro histológico de carcinoma de células acinares.

Fig. 5 – Detalhe da peça operatória, medindo aproximadamente 2,5 X 2,0 cm.

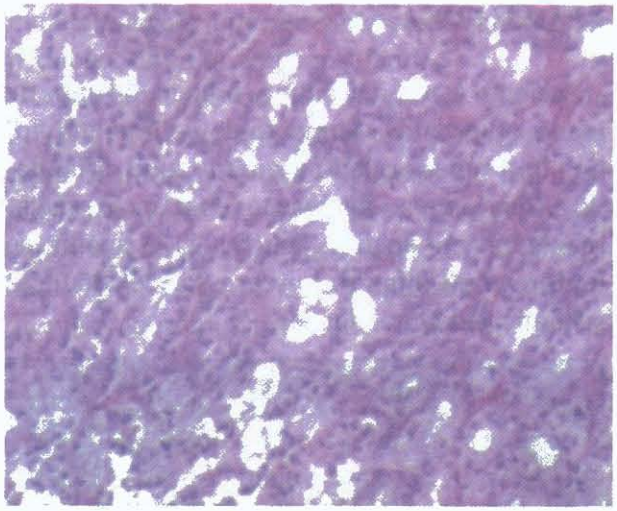

Fig. 6 – Carcinoma de células acinares: folhetos de células tumorais basófilas com espaços microcísticos. (HE - aumento de 100 X).

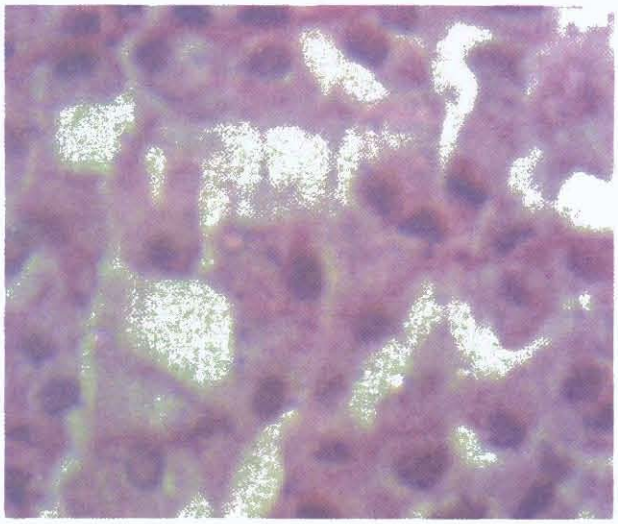

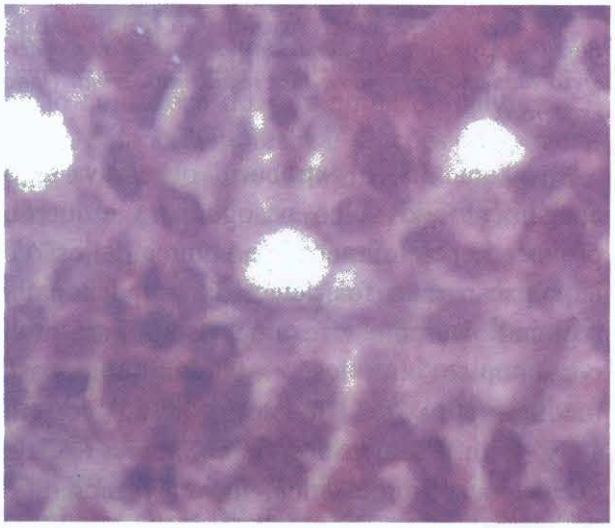

Figs 7 e 8 – Carcinoma de células acinares: evidenciando as células tumorais basófilas que lembram as células acinares, com grânulos citoplasmáticos grosseiros.

DISCUSSÃO

De facto, existe uma variedade de diagnóstico acerca das lesões tumorais localizadas em glândulas salivares labiais superiores, a exemplo do carcinoma de células acinares, conforme Pasion e cols. [8] Em contrapartida, salientamos que o comportamento clínico destas lesões não é específico para cada uma em particular e assume, de modo geral, características benignas desde o crescimento, evolução, tamanho e sintomatologia, ratificando os achados de Triantafillidou e cols.[10], Regezi e Sciubba[9], Pasion e cols.[8] e Chou e cols.[2].

Sendo assim, questiona-se a limitação do exame clínico frente a estes casos, pois, lesões que se apresentam com características benignas podem revelar-se posteriormente como patologias raras e de natureza maligna.

A raridade do caso apresentado é condizente com os dados relatados por Neville[6], que confirmam a baixa ocorrência de lesões malignas em glândulas salivares labiais superiores, como o carcinoma de células acinares. Segundo o autor, lesões tumorais localizadas nesta região mostram uma tendência maior para a benignidade.

Levando-se em consideração a maior incidência das lesões benignas que ocorrem no lábio superior[6], bem como os melhores resultados alcançados com o tratamento cirúrgico preconizado por vários autores[2,10], justificamos a nossa conduta diante do caso relatado, cuja opção foi a realização de biópsia excisional seguida de encaminhamento para exame anatomopatológico. Constatamos portanto, uma terapêutica eficaz a curto prazo, bem como alertamos para a necessidade do acompanhamento clínico do paciente após confirmação do diagnóstico anatomopatológico.

Esclarecemos desta forma, a importância do correcto manejo dos pacientes portadores de lesões tumorais localizadas no lábio superior, visto que, mesmo possuindo características de benignidade, é importante realizar uma completa remoção do tumor e subsequente encaminhamento para exame anatomopatológico. Como agravante do processo de diagnóstico, lesões malignas originadas em glândulas salivares minor podem confundir-se clinicamente com outras lesões de natureza benigna como o adenoma pleomórfico de glândulas salivares minor, como é citado por Triantafillidou e cols.[10] dificultando ainda mais sua suspeita de malignidade.

CONCLUSÃO

Em resumo, as lesões tumorais localizadas no lábio superior possuem uma diversidade de diagnósticos, incluindo patologias tanto de natureza benigna como maligna. Dentre as neoplasias malignas que ocorrem no lábio superior, o carcinoma de células acinares é considerado como de rara ocorrência. Frente a esta entidade, o exame clínico representa um recurso bastante limitado. São de fundamental importância sobretudo, os detalhes relacionados com a conduta no atendimento dos pacientes portadores destas lesões, como um exame clínico minucioso, a indicação e o tipo da biópsia mais apropriado para o caso e o encaminhamento da peça cirúrgica para o exame anatomopatológico, bem como um rigoroso controle pós-operatório.

BIBLIOGRAFIA

1. CAWSON RA, BININIE WH, EVERSON JW. Atlas colorido de Enfermidades da Boca – Correções clínicas e patológicas. 2ª ed. São Paulo: Artes Médicas, p. 14.20-28.
2. CHOU C. et al. Carcinoma of the minor salivary glands: result of surgery and combined therapy. J Oral Maxillofac Surg 1996; 54: 448-53.
3. KENNER JR et al. Acinic cell carcinoma presenting as an upper lip mass: case report. Dermat Surg 1998; 24: 283-5.
4. MAGRIN J, MIGUEL REV, KOWALSKI LP. Tumores malignos e benignos das glândulas salivares. In: Hospital AC Camargo. Manual de condutas diagnósticas e terapêuticas em Oncologia. São Paulo: mbito Editores Ltda, 1996, p. 310-6.
5. MILLER RI, HOUSTON GD. Acinic cell adenocarcinoma arising from minor salivary gland tissue. J Oral Maxillofac Surg 1987; 6: 543-5.
6. NEVILLE BW et al. Labial Salivary Gland Tumors. Cancer 1988; 61: 2113-6.

7. NEVILLE BW et al. Patologia Oral e Maxilofacial. Rio de Janeiro: Guanabara Koogan,1998, p. 314-352.
8. PASION SL et al. Soft tissue swelling in the mandibular buccal vestibule. J Oral Maxillo fac Surg 1993; 51: 1139-42.
9. REGEZI JA & SCIUBBA JJ. Patologia bucal: Correlações Clinicopatológicas. Rio de Janeiro: Guanabara Koogan, 1991, p.162-205.
10. TRIANTAFILLIDOU E, KARNEZI E, TSAMIS I. Acinic cell adenocarcinoma of a minor salivary gland: Report of a case. J Oral Maxillofac Surg 1987; 45: 540-542.