

Assimetria Facial Decorrente de Lesão Intra-Óssea de Grandes Proporções. Casos Clínicos.

Roger Lanes Silveira*, Rosilene Andrea Machado*, Hedelson Odenir Iecher Borges*,
Aguimar Matos Bourguignon Filho*, Renato Schroder dos Santos*,
Ruben Weismann**, Marília Gerhardt de Oliveira***

Resumo: Existe uma grande quantidade de lesões intra-ósseas com características clínicas e radiográficas semelhantes. O número de cistos que ocorrem nos maxilares são geralmente mais frequentes do que em outras regiões do corpo. O cisto radicular é o tipo mais comum de cisto odontogénico inflamatório, sendo predominante na região anterior da maxila. Geralmente são assintomáticos e diagnosticados acidentalmente durante exames radiográficos de rotina. A maioria não produz expansão óssea e seu tamanho pode apresentar grande variação. O objectivo deste trabalho é relatar dois casos clínicos de cistos periapicais inflamatórios de grandes proporções, evidenciando a importância de sua inclusão no diagnóstico diferencial de lesões causadoras de assimetrias faciais.

Palavras-Chave: Cistos odontogénicos; Lesões periapicais; Patologias periapicais; Ameloblastomas; Lesões centrais de células gigantes

Abstract: There is a great amount of intra-bone lesions with similar clinical and radiographic characteristics. The cysts are usually more frequent in the jaws than in other areas of the body. Radicular cyst is the most common odontogenic inflammatory cyst, more predominant in anterior region of the maxilla. They are usually asymptomatic and they are diagnosed accidentally in routine radiographic examinations. The majority does not produce bone expansion and they present a lot of size variation. The aim of this work is to report two cases of huge inflammatory periapical cysts, making evidence of the importance of their inclusion in differential diagnosis of lesions that can cause facial asymmetries.

Key-words: Odontogenic cyst; Periapical lesions; Periapical pathologies; Ameloblastomas; Central giant cell lesion

(Silveira RL, Machado RA, Borges HOI, Bourguignon Filho AM, Santos RS, Weismann R, Oliveira MG. Assimetria Facial Decorrente de Lesão Intra-Óssea de Grandes Proporções. Casos Clínicos. Rev Port Estomatol Cir Maxilofac 2005;46:221-225)

*Mestrando em CTBMF – Odontologia PUCRS

** Doutor em Odontologia, Professor Titular da Faculdade de Odontologia da PUCRS – Porto Alegre

***Doutora em Odontologia, Professora Titular da Faculdade de Odontologia da PUCRS – Porto Alegre, Coordenadora do Programa de Pós Graduação em CTBMF e Ortodontia – PUCRS

INTRODUÇÃO

Existe uma grande quantidade de lesões intra-ósseas com perfil clínico e radiográfico semelhantes. São normalmente assintomáticas, de crescimento lento, com características radiográficas sugestivas de destruição óssea, podendo gerar expansão das corticais e diferentes graus de

assimetria facial. De entre estas as mais encontradas com estas características são: lesão central de células gigantes, cisto ósseo traumático, cisto ósseo aneurismático, fibroma cementificante, ameloblastoma, cisto inflamatório e ceratocisto odontogénico⁽¹⁾.

O número e a variedade de cistos que ocorrem nos maxilares são maiores do que em outras regiões do corpo. Pelo menos 90% dos cistos da maxila e mandíbula são de

origem odontogénica. A maioria apresenta comportamento clínico semelhante, diferindo principalmente em sua relação com os dentes, sendo o diagnóstico dependente do exame histopatológico⁽²⁾.

O cisto radicular é o tipo mais comum de cisto odontogénico inflamatório, sendo predominante na região anterior da maxila em pacientes entre 30 e 50 anos de idade⁽³⁾. Geralmente são assintomáticos e descobertos acidentalmente durante exames radiográficos de rotina. A maioria não produz expansão óssea e seu tamanho pode variar desde alguns milímetros até vários centímetros de diâmetro⁽⁴⁾.

Radiograficamente, nos cistos radiculares, observa-se uma área radiolúcida circular ou oval, associada a ápices dentários, podendo ou não apresentar zona de esclerose óssea superficial. O epitélio de revestimento é escamoso estratificado e a parede cística apresenta cristais de colesterol, células gigantes, "células espumosas" ou corpos hialinos⁽⁵⁾.

A enucleação cística é o tratamento preconizado para os cistos de pequenas proporções, contudo há controvérsias quando se trata de cistos de grandes proporções. Para Neville *et al.* (2004)⁽¹⁾ e Regezi e Sciubba (1991)⁽⁴⁾ o tratamento dos cistos radiculares de grandes proporções pode ser realizado pela endodontia dos dentes envolvidos associada à marsupialização, descompressão ou fenestração. Para Peterson *et al.* (2000)⁽⁶⁾ é necessário realizar a descompressão de grandes cistos próximos a estruturas nobres com o intuito de preservação destas, podendo realizar subsequente enucleação. Contudo, Chiapasco *et al.* (2000)⁽⁷⁾ relatam que o tratamento de escolha para os cistos mandibulares seria somente a enucleação da lesão.

O objectivo deste trabalho é relatar dois casos clínicos de cistos periapicais de grandes proporções, evidenciando a importância de sua inclusão no diagnóstico diferencial de lesões causadoras de assimetrias faciais.

CASO CLÍNICO 1

Paciente masculino, 28 anos de idade, melanoderma, procurou o Serviço de Emergência do Hospital Cristo Redentor (Porto Alegre, RS, Brasil), com intensa dor, febre e pronunciado aumento de volume compreendendo a região de canino superior direito e hemi-maxila esquerda. O paciente referiu início da lesão há aproximadamente dois

anos, sem sintomatologia dolorosa prévia. Ao exame clínico observou-se grande assimetria facial com levantamento da asa do nariz do lado esquerdo e lábio superior (Figura 1). A inspecção intrabucal revelou péssimas condições de higiene, perda de elementos dentários, extensas lesões cáries, além de tumefação em regiões vestibular e palatina esquerda com fistulização espontânea e drenagem de exsudado purulento (Figura 2). Exames radiográficos e tomográficos (Figura 3) sugeriram lesão osteolítica de grandes proporções, envolvendo regiões de palato, seio maxilar, septo e cavidade nasal. O paciente foi internado e medicado com antibióticos (Cefalotina 1g), antiinflamatório (Cetofrofeno 100 mg), analgésico (Paracetamol 750 mg) visando eliminar a dor e diminuir o processo infeccioso já instalado. Os exames hematológicos apresentaram alterações compatíveis com o processo infeccioso e inflamatório, contudo não contra-indicaram o procedimento cirúrgico sob anestesia geral. O procedimento adoptado foi a enucleação da lesão (Figura 4) e manutenção dos dentes para posterior tratamento endodôntico. A peça cirúrgica foi enviada para anatomia patológica. O paciente evoluiu bem no pós-operatório, sem queixas, recebendo alta hospitalar após dois dias. Foi encaminhado ao serviço de endodontia e retornou ao ambulatório de cirurgia bucomaxilofacial para acompanhamento, contudo não retornou para acompanhamento. O resultado histopatológico foi compatível com cisto inflamatório periapical.

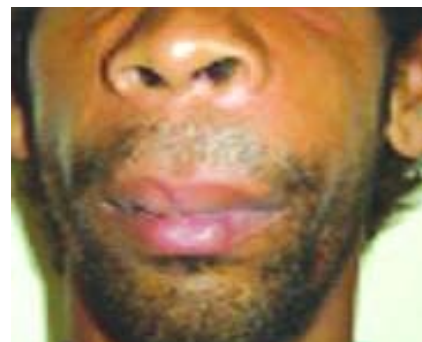

Figura 1 - Aumento de volume em hemiface E

CASO CLÍNICO 2

Paciente masculino, 63 anos de idade, leucoderma, procurou o serviço de Cirurgia e Traumatologia Bucocomaxilofacial da Faculdade de Odontologia da PUCRS, Brasil, com

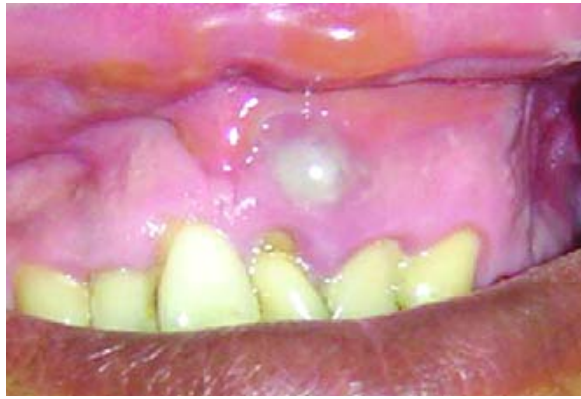

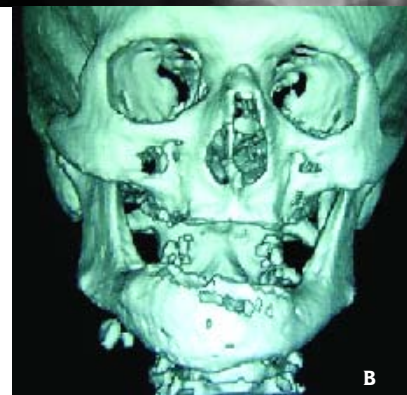
Figura 2 - Fistulização espontânea em região anterior vestibular esquerda

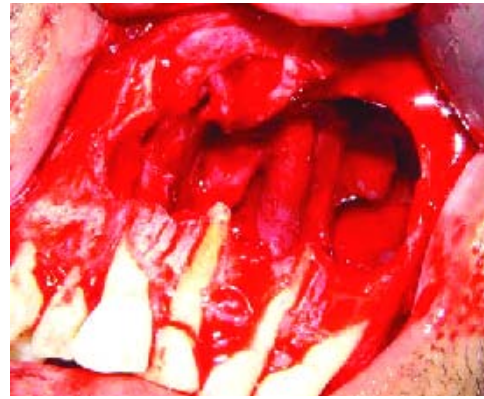
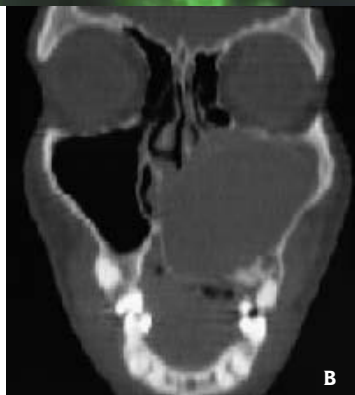
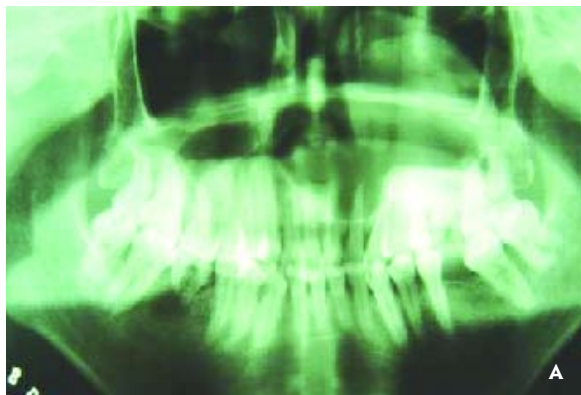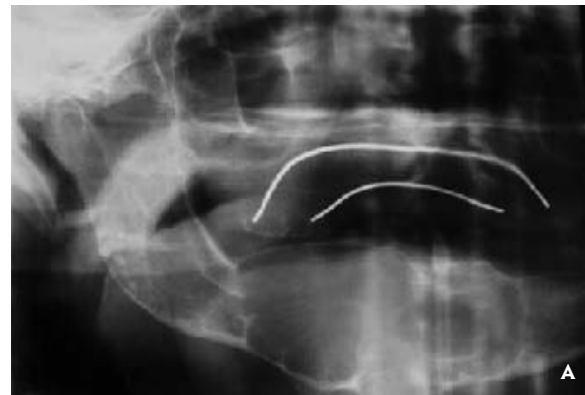Figura 4 - Leito cirúrgico pós-enucleação da lesão



Figuras 3A e B - Exames radiográfico e tomográfico evidenciando envolvimento das regiões de palato, seio maxilar, septo e cavidade nasal



Figuras 5A e B - Radiografia panorâmica e tomografia computadorizada

queixa de aumento de volume em região de trígono retromolar direito até a região de canino inferior esquerdo. Ao exame clínico intrabucal, foi observada ausência de dentes, expansão da cortical vestibular e lingual do lado direito e diminuição de profundidade do sulco vestibular. Durante a palpação foi verificada crepitação da tábua óssea vestibular, sugerindo conteúdo líquido em seu interior. Foram solicitados exames radiográficos, tomográficos (Figura 5) e laboratoriais pré-operatórios. Na sessão seguinte foi realizada uma punção aspirativa que revelou líquido

amarelo citrino em seu interior e também, uma biopsia incisional (Figura 6), com resultado histopatológico de cisto inflamatório. O procedimento de escolha foi a enucleação da lesão sob anestesia geral (Figura 7), sem o uso de placas de reconstrução ou enxertos, pois, apesar da grande destruição a base da mandíbula apresentava-se preservada. A peça cirúrgica foi encaminhada para anatomia patológica confirmando o diagnóstico de cisto inflamatório (Figura 8). O paciente permanece em controle radiográfico para acompanhamento do reparo ósseo (Figura 9).

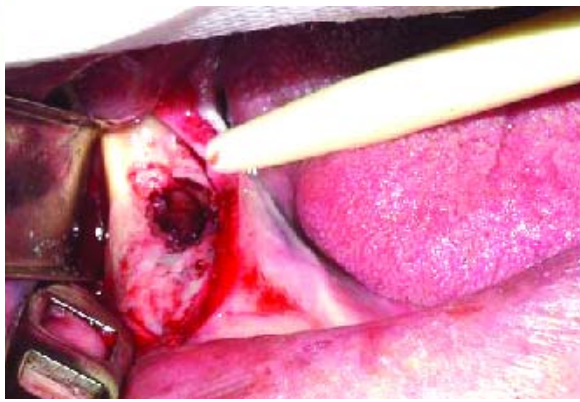


Figura 6 - Biópsia incisional

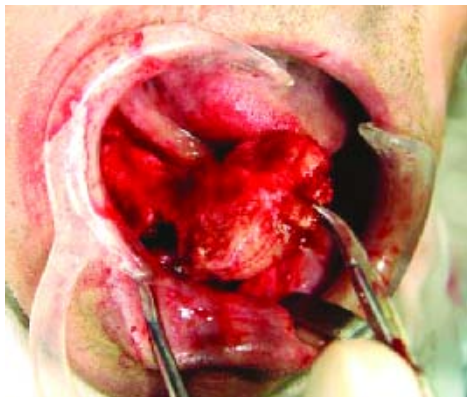
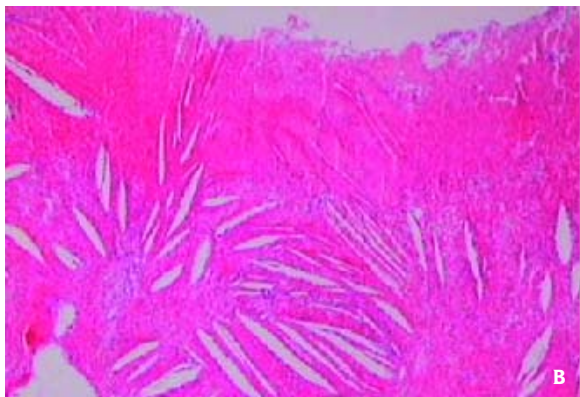
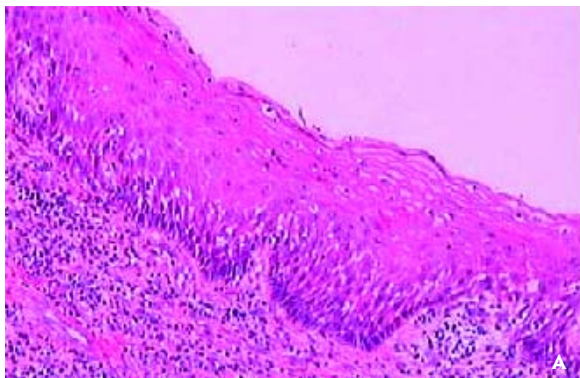


Figura 7 - Enucleação da lesão



Figuras 8A e B - Exame Histopatológico. Limitante epitelial, células inflamatórias cristais de colesterol

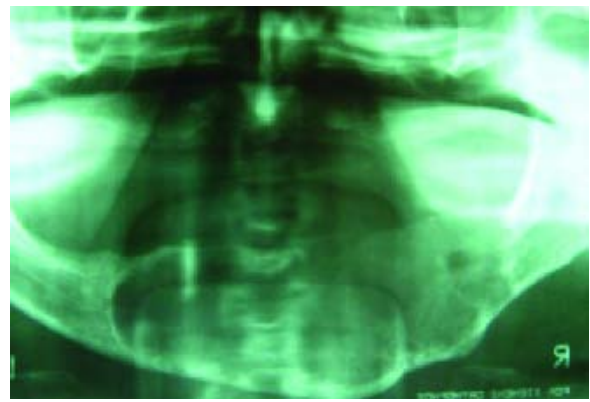


Figura 9 - Controle radiográfico após 3 meses

DISCUSSÃO E CONCLUSÕES

A maioria dos cistos maxilares tem comportamento semelhante, com crescimento lento e expansivo⁽²⁾, sendo os cistos odontogênicos os mais comuns. Embora estes normalmente estejam associados à dentição permanente podem ter origem na dentição decídua⁽⁷⁾. Estas lesões são geralmente assintomáticas, a menos que se tornem infectadas. Devida a ausência de sintomatologia dolorosa essas lesões tendem a crescer causando grandes áreas de destruição óssea, porém raramente causam expansão de corticais e reabsorção de raízes⁽⁸⁾.

As radiografias convencionais têm suas limitações, pois não demonstram as lesões intra-ósseas de forma detalhada dificultando o diagnóstico. A tomografia computadorizada tem sido sugerida como um método não invasivo para melhor diferenciação das lesões facilitando o tratamento^(9,10).

Chiapasco *et al.* (2000)⁽⁶⁾ realizaram um estudo com 29 pacientes acometidos de cistos periapicais mandibulares de grandes proporções. O tratamento instituído foi a enucleação cirúrgica. Obtiveram como resultado cicatrização sem intercorrências e preenchimento espontâneo das cavidades residuais em todos os casos. Radiografias pós-operatórias realizadas 24 meses após demonstraram 81,30% de diminuição das cavidades residuais e 91,01% de aumento da densidade óssea. Isto levou a conclusão de que a regeneração óssea espontânea de grandes cistos mandibulares pode ocorrer sem a adição de nenhum material de preenchimento.

Nos casos aqui relatados optou-se pela enucleação cirúrgica das lesões sem o preenchimento das cavidades ósseas corroborando com os relatos de Chiapasco *et al.* (2000)⁽⁶⁾.

BIBLIOGRAFIA

- 1 - Neville BW, Damm DD, Allen CM, Bouquot JE. Patologia oral e maxilofacial. 2.ed. Rio de Janeiro: Guanabara Koogan, 2004.
- 2 - Bataineh AB, Rawashdeh MA, Qudah MAA. The prevalence of inflammatory and developmental odontogenic cysts in a Jordanian population: a clinicopathologic study. *Oral Pathol* 2004;35:815-9.
- 3 - Goaz PW, White SC. Oral radiology: principles and interpretation. 3.ed. St Louis: Mosby-Year Book, 1994.
- 4 - Regezi JA, Sciubba JJ. Patologia bucal: correlações clínicas. 1.ed. Rio de Janeiro: Guanabara Koogan, 1991.
- 5 - Tommasi AF. Diagnóstico em patologia bucal. 3.ed. São Paulo: Pancast, 2002.
- 6 - Chiapasco M, Rossi A, Motta JJ, Crescentini M. Spontaneous bone regeneration after enucleation of large mandibular cysts: a radiographic computed analysis of 27 consecutive cases. *J Oral Maxillofac Surg* 2000;58:942-8.
- 7 - Moss E, Kaplan I, Hirshberg A. A clinical and histopathological study of radicular cysts associated with primary molars. *J Oral Pathol Med* 1995;24:458.
- 8 - Laskin DM, Giglio JA, Ferrer-Nuin LF. Multilocular lesion in the body of the mandible. *J Oral Maxillofac Surg* 2002;60:1045-1048.
- 9 - Vier FV, Figueiredo JAP. Prevalence of different periapical lesions associated with human teeth and their correlation with the presence and extension of apical external root resorption. *Int Endod J* 2002;35:710-719.
- 10 - Liapatas S, Nakou M, Rontogianni. Inflammatory infiltrate of chronic periradicular lesions: an immuno-histochemical study. *Int Endod J* 2003;36:464-471.