

# Carcinoma Escamoso do Bordo Lingual. Caso Clínico.

Rui Albuquerque\*, Romão Esteves\*, José López-López\*\*, Albert Estrugo-Devesa\*\*\*,  
Eduardo Chimenos-Küstner\*\*

**Resumo:** O carcinoma oral de células escamosas define-se como uma neoplasia maligna originada no epitélio pavimentoso estratificado. É a neoplasia maligna mais comum na boca, responsável por 90% da totalidade dos cancros da boca. Cerca de 95% destes carcinomas manifestam-se após os 40 anos, sendo 60 anos a idade média dos pacientes no caso dos homens, e 70 anos no das mulheres. O rácio homem/mulher é de 3:1, mas na última década esta proporção sofreu uma redução, devido ao incremento do consumo de tabaco por parte das mulheres. **Objectivo:** A finalidade deste trabalho é apresentar o caso clínico de uma úlcera aparentemente inofensiva no lado direito da língua. **Caso Clínico:** A um paciente que apresentava uma úlcera na língua foi diagnosticado clínica e histopatologicamente um carcinoma oral de células escamosas. **Conclusão:** O carcinoma de células escamosas é relativamente fácil de diagnosticar na boca, por ser facilmente detectável clínica e histopatologicamente. É fundamental obter um diagnóstico precoce e iniciar logo que possível o melhor tratamento, que normalmente passa pela cirurgia.

**Palavras-Chave:** Carcinoma de células escamosas; Língua; Diagnóstico; Tratamento.

**Abstract:** The squamous cell carcinoma is defined as a malignant neoplasia originated on the stratified paved epithelium. It is the most common malignant neoplasia in the mouth, representing 90% of all oral cancers. Approximately 95% of these carcinomas are manifested on ages above 40, the average age on the masculine sex is 60 and on the feminine sex 70. Man/Woman ratio is 3:1 but on the last decade, a change on this proportion has been noticed, due to an increase on tobacco use by women. **Objective:** The aim of this work is to present a clinical case of an "innocent" looking ulcer on the right edge of the tongue. **Clinical case:** A patient presenting an ulcer in the tongue is studied clinically and histopathologically, in order to reach the right diagnose of the lesion. The clinical examination and the histopathological analysis led to the diagnosis of squamous cell carcinoma. **Conclusions:** Squamous cell carcinoma is relatively easy to diagnose in the mouth, because of its accessibility to clinical and histopathological examination. The most important thing is to reach an early diagnose and starting the best treatment (usually surgical) as soon as possible.

**Key-words:** Squamous cell carcinoma; Tongue; Diagnosis; Treatment

(Albuquerque R, Esteves R, López-López J, Estrugo-Devesa A, Chimenos-Küstner E. Carcinoma Escamoso do Bordo Lingual. Caso Clínico. Rev Port Estomatol Cir Maxilofac 2008;49:141-144)

\*Médico Dentista. Mestrado em Medicina Oral. Universidade de Barcelona.

\*\*Médico Estomatólogo. Professor Titular de Medicina Oral. Universidade de Barcelona.

\*\*\*Médico Estomatólogo. Professor Associado de Medicina Oral. Universidade de Barcelona.

## INTRODUÇÃO

O carcinoma de células escamosas, também denominado carcinoma espinocelular, define-se como uma neoplasia maligna com origem no epitélio pavimentoso estratificado. É a neoplasia maligna mais comum da cavidade oral, representando aproximadamente 90% do total de cancros orais, e clinicamente mostra uma apreciável capacidade de progressão local, regional e sistémica<sup>(1)</sup>.

Cerca de 95% destes carcinomas manifesta-se após os 40 anos, sendo 60 anos a idade média dos pacientes no caso dos homens e 70 anos no das mulheres<sup>(2)</sup>. O rácio homem/mulher é de 3:1, embora na última década esta proporção tenha sofrido uma redução, devido ao incremento do consumo de tabaco por parte das mulheres<sup>(3)</sup>.

Como não existe uma única causa descrita do cancro oral, crê-se que diversos factores estão implicados na sua etiologia, entre os quais o tabaco (fumado ou mascado), o consumo de álcool, a existência de deficiências nutritivas, a exposição a ra-

dições ionizantes (como as actínicas), a imunossupressão, os vírus e a presença de patologias pré-existentes e de factores dentais traumáticos. De todos eles, o tabaco e o álcool são considerados actualmente os dois factores mais determinantes para o desenvolvimento deste tipo de carcinoma<sup>(4,5)</sup>. Este conjunto de factores predisponentes pode desencadear a transformação de uma célula normal numa maligna, actuando de forma isolada ou em conjunto e afectando uma mucosa oral sistémica e geneticamente condicionada<sup>(6)</sup>.

Os rebordos laterais da língua, incluindo as superfícies ventrais adjacentes, são a zona onde aparecem com maior frequência os carcinomas epidermóides orais, a seguir ao lábio inferior. Fazem parte da zona em "U" formada pelas face lateral/ventral da língua, pavimento adjacente e o palato mole posterior nomeadamente ao nível dos pilares amigdalinos, constituindo lugares anatómicos de alto risco para este tipo de carcinoma. O desenvolvimento de lesões no dorso ou na ponta da língua é menos comum, e só cerca de 25% dos carcinomas da língua se manifestam no terço posterior ou na base da língua<sup>(5)</sup>. Estas últimas lesões são, no entanto, especialmente preocupantes, dado que a sua progressão se desenvolve de forma silenciosa numa área de difícil visualização<sup>(7)</sup>.

O objectivo deste trabalho é apresentar o caso clínico de uma lesão ulcerada no rebordo direito da língua, de aspecto inocente, que mediante biópsia e análise anatomopatológica revelou um carcinoma oral de células escamosas.

## CASO CLÍNICO

Paciente de 75 anos com antecedentes familiares de cancro. Sofre de hipertensão controlada, é consumidor de álcool de baixa graduação (dois copos de vinho às refeições) e não possui hábitos tabágicos.

Foi enviado para a Unidade de Medicina Oral da Faculdade de Odontologia da Universidade de Barcelona, devido à presença de uma úlcera lingual que não respondia ao tratamento.

Apresentava sintomatologia dolorosa há cerca de 2 meses, principalmente ao deglutir. O seu Médico Dentista prescreveu-lhe acetono de triancinolona a 0,1% (em solução aquosa) para bochechar, durante 3 semanas, e recomendou-lhe que não usasse a prótese removível inferior, para evitar eventuais traumatismos.

No exame clínico, o paciente apresentava uma lesão ulcerativa irregular no rebordo direito da língua, com cerca de 6 mm de diâmetro, de consistência dura e sem gânglios positivos à palpação (Figura 1). Também não se notava zona endurecida perilesional.

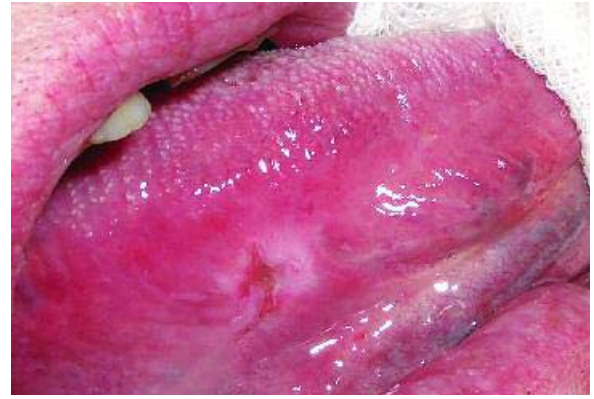

Figura 1 - Carcinoma de células escamosas no bordo direito lingual

Foi efectuada uma biópsia da lesão (Figura 2), e o resultado do estudo anatomopatológico revelou um carcinoma de células escamosas moderadamente diferenciado, com bordo profundo afectado e bordos laterais com displasia epitelial moderada. No fragmento analisado, observava-se uma proliferação celular escamosa neoplásica, que partia da zona ulcerada e penetrava em forma de cordões na submucosa e na muscular (Figura 3). Os rebordos laterais da mucosa mostravam fenómenos displásicos moderados, e reconhecia-se igualmente um infiltrado inflamatório linfocitário intenso, com abundantes eosinófilos (Figura 4).

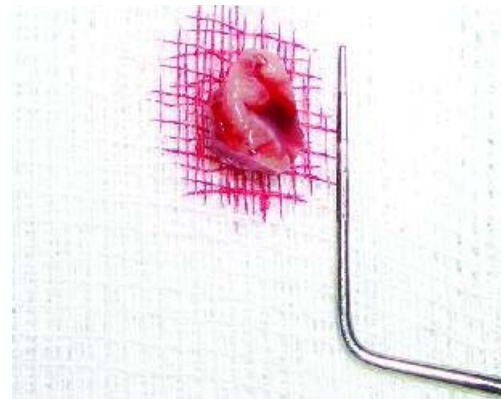


Figura 2 - Peça cirúrgica enviada para análise anatomopatológica

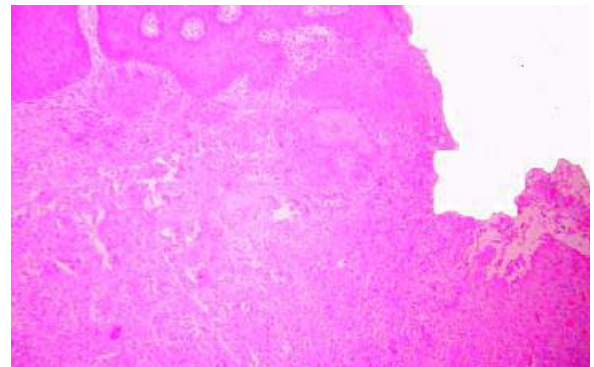


Figura 3 - Imagem anatomopatológica mostrando a proliferação celular neoplásica na submucosa e muscular.

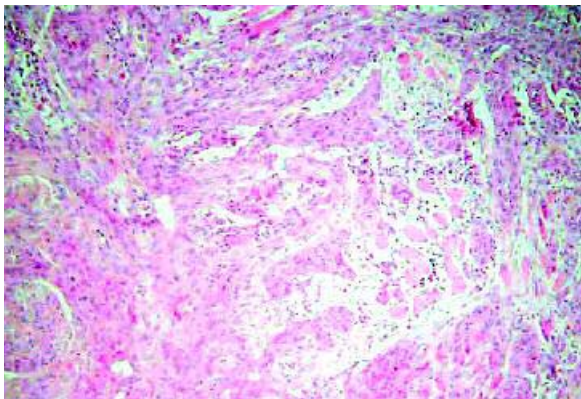


Figura 4 - Imagem anatomopatológica mostrando um infiltrado linfocitário com abundantes eosinófilos.

A sutura foi retirada 15 dias mais tarde (Figura 5), e a lesão continuava a apresentar um aspecto ulcerado e irregular, característico deste tipo de carcinoma. O paciente foi enviado para a unidade de oncologia do hospital de referência de Barcelona, onde foi submetido a hemiglossectomia (Figura 6), esvaziamento ganglionar e radioterapia.

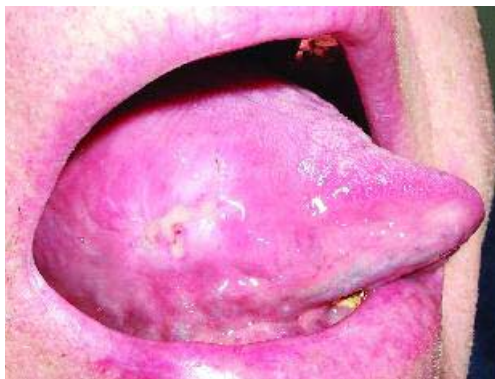

Figura 5 - Aspecto clínico da lesão 15 dias depois da remoção da sutura

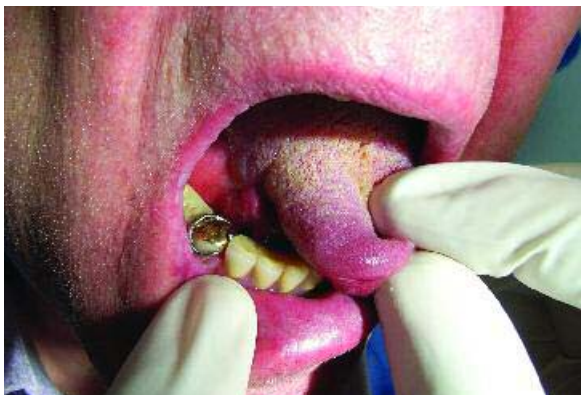

Figura 6 - Hemiglossectomia praticada

## DISCUSSÃO

No que diz respeito aos factores etiológicos, o traumatismo,

combinado com o consumo de álcool, parece ser o principal agente local. A acção irritante exercida pelo álcool pode tornar a mucosa mais susceptível<sup>(8)</sup> ao efeito traumático da prótese que foi observado e, deste modo, ao desenvolvimento de carcinoma escamoso. No entanto, convém não esquecer a existência de antecedentes de cancro na família. Ou seja, existe uma condicionante genética.

O tratamento mais eficaz do carcinoma de células escamosas implica cirurgia, radioterapia ou ambas<sup>(9)</sup>. Entre os factores que determinam qual delas deve ser utilizada, encontra-se o tamanho e a localização do tumor primário, o estado dos gânglios linfáticos, a presença ou ausência de metástases e a capacidade de o paciente tolerar o tratamento<sup>(10)</sup>.

Tratando-se de lesões iniciais, e dependendo da sua localização, pode optar-se pela cirurgia ou pela radioterapia, visto que ambas apresentam resultados similares, caracterizados por um prognóstico favorável<sup>(11,12)</sup>. Quanto às restantes lesões, sempre que sejam operáveis, a cirurgia é indicada, associada ou não à radioterapia. Quando existe linfadenomegalia metastásica, está indicado o esvaziamento cervical do lado afectado<sup>(9)</sup>.

Neste caso, perante a dúvida de realizar uma glossectomia parcial ou uma hemiglossectomia, deve preferir-se a segunda, dado que o índice de recidiva é muito menor e a perda de funcionalidade também é mínima.

É recomendável realizar uma tomografia computadorizada (TC) cervical, com o objectivo de detectar metástases cervicais. No entanto, mesmo que não se visualizem, há 15% de casos com metástases ocultas num T1 (classificação TNM, T1 significa tumor com 2 cm no máximo) e 30% de metástases ocultas num T2 (tumor entre 2 e 4 cm). Por isso, mesmo num T2N0 (tumor entre 2 e 4 cm sem nódulos metastáticos regionais), as áreas cervicais adjacentes também devem ser submetidas a cirurgia e radioterapia<sup>(13,14)</sup>.

Para concluir, o prognóstico do caso mencionado é favorável, já que foi diagnosticado num estado inicial e era moderadamente diferenciado<sup>(15,16)</sup>. No entanto, só a ausência de metástases ganglionares poderá fornecer um prognóstico mais seguro.

## CONCLUSÕES

O carcinoma epidermóide é a neoplasia maligna mais frequente na cavidade oral. A sua incidência varia de acordo com a localização anatómica, apresentando um desenvolvimento destrutivo, carácter invasivo local e uma capacidade de disseminação em direcção aos gânglios linfáticos regionais<sup>(2,7)</sup>. Convém não esquecer que, quanto mais precoce for a detecção de uma lesão maligna, maior será a probabilidade de sobrevivência do

paciente. Daí a importância de que se reveste o conhecimento dos sinais e sintomas desta doença, para actuar de forma rápida e eficaz.

O Médico Dentista desempenha um papel fundamental no rastreio e diagnóstico precoce das lesões pré-cancerosas e

cancerosas. Deve ajudar a sensibilizar e consciencializar os seus pacientes sobre a importância de reduzir os factores etiológicos implicados no aparecimento e progressão deste tipo de carcinoma, bem como na realização de uma revisão sistemática à cavidade bucal<sup>(17)</sup>.

## BIBLIOGRAFIA

- 1 - Venturi BRM, Pamplona ACE, Cardoso, AS. Squamous cell carcinoma of the oral cavity in young patients and its increasing incidence: literature review. *Rev Bras Otorrin* 2004;70:679-686.
- 2 - Kademani D. Oral cancer. *Mayo Clin Proc* 2007;82:878-887.
- 3 - Konkimalla VB, Suhas VL, Chandra NR, Gebhart E, Efferth T. Diagnosis and therapy of oral squamous cell carcinoma. *Expert Rev Anticancer Ther* 2007;7:317-329.
- 4 - Warnakulasuriya KA, Ralhan R. Clinical, pathological, cellular and molecular lesions caused by oral smokeless tobacco-a review. *J Oral Pathol Med* 2007;36:63-77.
- 5 - Jane C, Nerurkar AV, Shirsat NV, Deshpande RB, Amrapurkar A D, Karjodkar FR. Increased survivin expression in high-grade oral squamous cell carcinoma: a study in Indian tobacco chewers. *J Oral Pathol Med* 2006;10:595-601.
- 6 - Guha N, Boffetta P, Wunsch Filho V, Eluf Neto J, Shangina O, Zaridze D, Curado MP, Koifman S, Matos E, Menezes A, Szeszenia-Dabrowska N, Fernandez L, Mates D, Daudt AW, Lissowska J, Dikshit R, Brennan P. Oral health and risk of squamous cell carcinoma of the head and neck and esophagus: results of two multicentric case-control studies. *Am J Epidemiol* 2007;166:1159-73.
- 7 - Venturi M, Cabral G, Lourenço C. Oral squamous cell carcinoma - contribution of oncogenic virus and some molecular markers in the development and prognosis of the lesion: a review. *Rev Bras Otorrin* 2004;70:385-392.
- 8 - Gangane N, Chawla S, Subodh A, Gupta S, Sharma SM. Reassessment of risk factors for oral cancer. *Asian Pac J Cancer Prev* 2007;8:243-248.
- 9 - Blomberg MH, Bilde A, von Buchwald C. Treatment of patients with oral squamous cell carcinomas (T1-T2N0M0). Initial experiences with national guidelines. *Ugeskr Laeger* 2007;169:2207-2210.
- 10 - Loro LL, Vintermyr OK, Johannessen AC. Cell death regulation in oral squamous cell carcinoma: methodological considerations and clinical significance. *J Oral Pathol Med* 2003;32:125-38.
- 11 - Lazarus C, Logemann JA, Pauloski BR, Rademaker AW, Helenowski IB, Vonesh EF, Maccracken E, Mittal BB, Vokes EE, Haraf DJ. Effects of radiotherapy with or without chemotherapy on tongue strength and swallowing in patients with oral cancer. *Head Neck* 2007;17:70-77.
- 12 - Huang CH, Chu ST, Ger LP, Hou YY, Sun CP. Clinicopathologic evaluation of prognostic factors for squamous cell carcinoma of the buccal mucosa. *J Chin Med Assoc* 2007;70:164-70.
- 13 - Ahmed MU, Khawar A, Ahmed J, Ajmal M, Bangash WK, Akhter MR. Occult metastasis in carcinoma of oral cavity. *J Coll Physicians Surg Pak* 2007;17:313-315.
- 14 - Warburton G, Nikitakis NG, Roberson P, Marinos NJ, Wu T, Sauk JJ Jr, Ord RA, Wahl SM. Histopathological and lymphangiogenic parameters in relation to lymph node metastasis in early stage oral squamous cell carcinoma. *J Oral Maxillofac Surg* 2007;65:475-484.
- 15 - Singh P, Warnakulasurya S. The two-week wait cancer initiative on oral cancer; the predictive value of urgent referrals to an oral medicine unit. *Minerva Stomatol* 2007;56:83-84.
- 16 - Silver CE, Moisa II. Elective treatment of the neck in cancer of the oral tongue. *Sem Surg Oncol* 1991;7:14-19.
- 17 - Anderson M. Chequeos para detección precoz del cáncer oral. *Oncolog* 2004;49:20-24.