

QUISTO DERMÓIDE SUBMANDIBULAR A PROPÓSITO DE UM CASO CLÍNICO

ÓSCAR PRIM DA COSTA*, PAULO COELHO**, TALHAS DOS SANTOS***

RESUMO

O Quisto dermóide submandibular é um quisto dos tecidos moles, localizado na linha média da região superior do pescoço ou anterior do pavimento da boca, com origem em restos de pele embrionária e conteúdo de apêndices dérmicos.

Clinicamente apresenta-se como uma tumefacção submentoniana ou elevação da língua, indolor, mole, de crescimento lento, podendo interferir na deglutição e na fala.

O diagnóstico é histológico e o tratamento consiste na excisão, sendo raras as recidivas.

Palavras-chave: quisto dermóide, submandibular

ABSTRACT

Dermoid submandibular cyst is a soft tissues cyst, localized in the midline upper neck or in the anterior floor of the mouth, with origin in rests of embryologic skin and containing skin adnexae.

Clinically they present as submentonian swelling or elevation of the tongue, painless, soft, with slow growth and interfering in swallowing and speech.

Diagnosis is histologic and treatment consists of surgical excision and recurrence is rare.

Key-words: dermoid cyst, submandibular

INTRODUÇÃO

O quisto dermóide submandibular é um quisto dos tecidos moles, localizado na linha média da região superior do pescoço ou na região anterior do pavimento da boca ⁽¹⁷⁾.

Os quistos dermóides da cabeça e pescoço compreendem cerca de 7% dos dermóides de todo o corpo ⁽¹⁾. Os locais mais comuns de tumores de células germinativas e quistos dermóides são as gónadas e o mediastino superior, na cabeça e pescoço ocorrem preferencialmente na órbita, cavidade oral e região nasal sendo que os localizados no pavimento da boca

e espaço submandibular representam cerca de 25% ⁽¹³⁾.

A patogenia da lesão parece estar relacionada com a formação de quistos ao longo das linhas de fusão embriológica ⁽¹⁴⁾ com origem em resquícios de ectoderme embrionária, sendo formados por um lúmen revestido por epitélio escamoso e contendo um ou mais apêndices dérmicos incluindo cabelo, glândulas sebáceas e sudoríparas ⁽⁷⁾. Representam uma forma simples de teratoma quístico, sendo o termo "dermóide" frequentemente usado como sinónimo para teratoma quístico benigno ⁽⁸⁾.

Anatomicamente desenvolvem-se entre o osso hióide e a mandíbula ou imediatamente abaixo da língua, recebendo por isso a denominação de submandibular ou sublingual ^(4,6,9)

É uma lesão dos adultos jovens (2ª e 3ª décadas), não havendo incidência por sexo ^(2,15).

*Interno do Internato Complementar de Cirurgia Maxilofacial do Hospital de S. José

**Assistente Hospitalar de Cirurgia Maxilofacial do Hospital de S. José

***Director do Serviço de Cirurgia Maxilofacial do Hospital S. José

CLÍNICA

O diagnóstico de quisto dermóide submandibular deve ser considerado quando um paciente apresenta um quadro com o aparecimento de uma massa indolor, com vários meses de evolução, na 2ª ou 3ª décadas de vida ^(10,11).

Os quistos da região supero-anterior do pescoço ou do pavimento da boca aparecem como tumefacções indolores de consistência pastosa à palpação, não aderentes à pele ou aos planos profundos.

Aqueles quistos que se desenvolvem acima do músculo miloióideo apresentam-se como tumefacções da linha média na região sublingual ou no pavimento da boca. Nesta localização o quisto resulta em elevação da língua podendo interferir na deglutição e na fala. Os que se desenvolvem abaixo do músculo apresentam-se como tumefacções na linha média da região submandibular ^(4,5).

As dimensões são variáveis, mas têm na sua maioria cerca de 2cm ⁽¹⁷⁾, embora possam atingir grandes dimensões.

HISTOPATOLOGIA

O quisto é revestido por epitélio escamoso queratinizado, contendo quantidades variáveis de apêndices dérmicos, incluindo cabelo, folículos capilares, glândulas sebáceas e sudoríparas ⁽¹⁶⁾. O lúmen quístico está cheio de um misto de queratina descamada, sebo e pedículos capilares dando um aspecto tipo "queijo". É bem encapsulado por uma cápsula estreita de tecido conjuntivo.

DIAGNÓSTICO

O diagnóstico definitivo é histológico, embora a clínica seja muito sugestiva.

Os exames complementares de imagem são, no entanto, fundamentais na confirmação do diagnóstico. A Ecografia, a Tomografia Computadorizada e a Ressonância Magnética podem identificar nível líquido lipomatoso característico dos quistos dermóides ⁽¹⁶⁾.

A aspiração com agulha fina sob orientação ecográfica pode também ser feita embora geralmente os achados não confirmem o diagnóstico.

O diagnóstico diferencial deve ser feito com as rânulas, o quisto do canal tireoglosso, quisto branquial e, principalmente, com o quisto epidermóide do qual difere por este não ter apêndices dérmicos ⁽¹⁹⁾.

TRATAMENTO

O tratamento é cirúrgico, consistindo na excisão total do quisto por abordagem cervical. É raro recidivar.

CASO CLÍNICO:

P.S., sexo masculino, 29 anos, leucoderma.

Referia massa submentoniana volumosa com desenvolvimento insidioso durante 3 anos, sem alteração da deglutição ou da fonação. Negava outras queixas.

À observação apresentava tumefacção com aproximadamente 5 cm de diâmetro, nas regiões submentoniana e laterocervical direita adjacente, com elevação do pavimento bucal anterior, indolor, de consistência elástica, sem aderência aos planos subjacentes (Fig. 1). Não se palpavam adenopatias nem outras massas anormais.

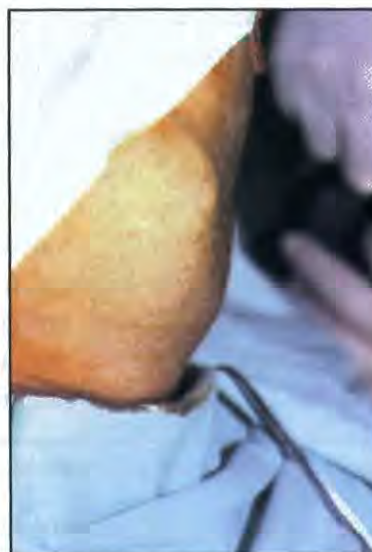

Fig. 1- Tumefacção da região submandibular

A Tomografia Axial Computadorizada (TAC) revelou uma massa com conteúdo líquido e um grande componente sólido (Fig. 2 e 3).

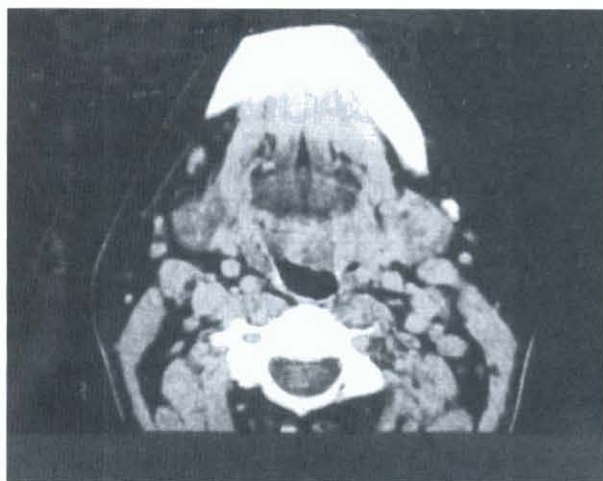

Fig. 2 - TAC do pavimento da boca

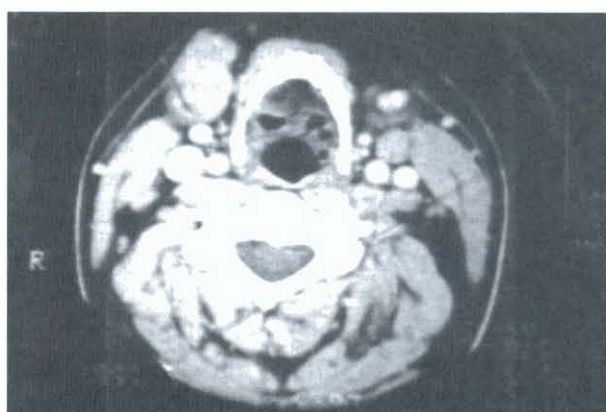


Fig. 3 - TAC da região superior do pescoço

O diagnóstico clínico de quisto dermóide foi confirmado pelo exame anatomopatológico após a exérese realizada sob anestesia geral (Fig. 4 a 8).

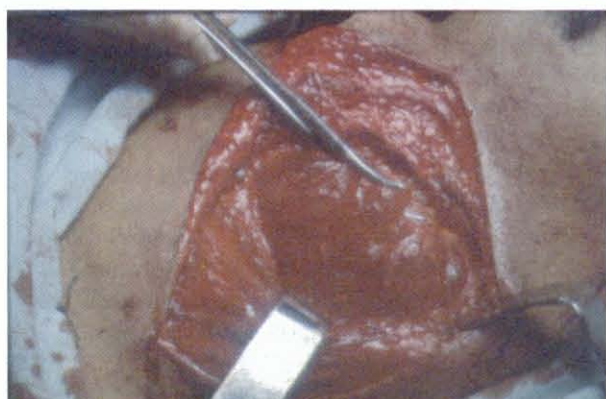

Fig. 4 - Aspecto per-operatório. Abordagem submentoniana

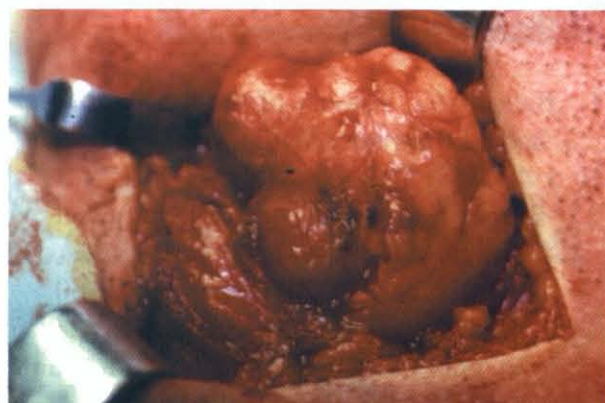

Fig. 5 - Aspecto per-operatório. Dissecção.

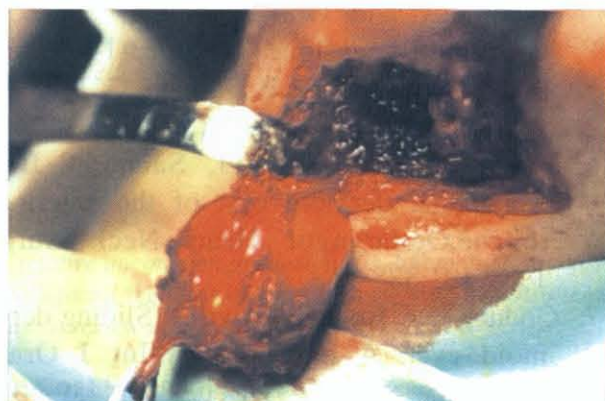


Fig. 6 - Aspecto per-operatório. Exérese

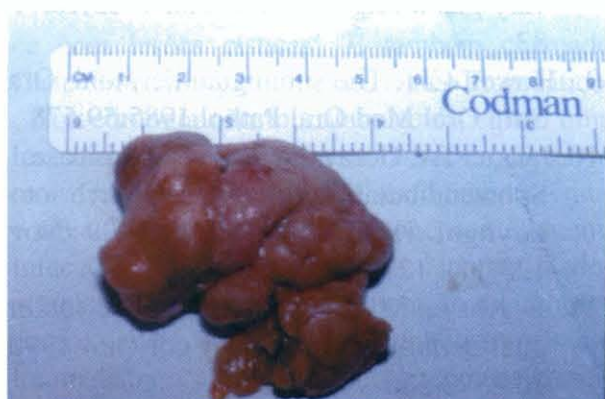

Fig. 7 - Peça operatória.

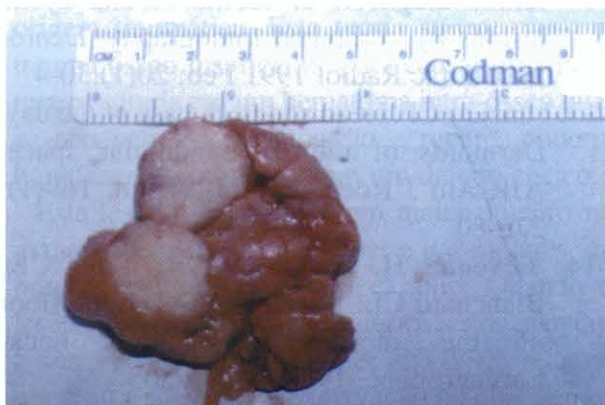

Fig. 8 - Aspecto interior da peça operatória

BIBLIOGRAFIA

1. Batsakis JG. Tumors of the head and neck, 2nd ed. Baltimore. Williams & Wilkins, 1984. 226- 239
2. Berger S, Feinmesser R, Feinmesser M. Dermoid cyst of submandibular área. *Ear Nose Throat J.* 1990 Sep;69(9):659-60
3. Cox CA, Nguyen DL, Medina J. Dermoid cyst presenting as a cold thyroid nodule. *Clin Nucl Med* 1996;21:395-402
4. Crawson RA, Odell EW. Essentials of Oral Pathology and Oral Medicine, 6th ed. Churchill Livingstone, 1998:113-14
5. D'Archivo L, Parese P, Dascano G. *Minerva Stomatol* 1992 May, 41(5):223-6
6. Flom GS, Donovan TJ, Sandgraf JR. Congenital dermoid cyst of the anterior tongue. *Otolaryngol Head Neck Surg* 1989;101:388-91
7. Godden DR, Boye T, Lloyd R. Sliding dermoid cyst. A case report. *Int J Oral Maxillofac Surg.* 1999 Dec;28(6) :459-60
8. Govepp DR. Sebaceous neoplasms of salivary gland origin. *Pathol Anat* 1983;18:71-83
9. Howell CJT. The sublingual dermoid. *Oral Surg Oral Med Oral Pathol.* 1985;59:578
10. Jangua TA, Goravalingappa R. Quis case 1. Submandibular dermoid cyst. *Arch otolaryngol Head Neck Surg* 1999 Nov; 125(11): 1270-72
11. al- Khayat M, Kenyon GS. Midline sublingual dermoid cyst. *J Laryngol Otol* 1990; 104:578-580
12. Kurabayashi T, Ida M, Sasaki T. Differential diagnosis of submandibular cystic lesions by computed tomography. *Dentomaxillofac Radiol* 1991 Feb; 20(1):30-4
13. Lanzieri CF. Head and neck case of the day. Dermoids of the submandibular space. *AJR Am J Roentgerol.* 1997 Jul; 169(1): 276-80
14. Leveque H, Saraceno CA, Tang CK, Blanchard CL. Dermoid cysts of the floor of the mouth and lateral neck. *Laryngoscope.* 1979;89:296-305.
15. New GB, Erich JB. Dermoid cysts of the head and neck. *Surg Gynecol Obstet.* 1936;41:48-55
16. Rosen D, Wirtscschafter A, Rao VM, Wilcox TO. Dermoid cyst of the lateral neck: a case report and literature review. *Ear Nose Throat J.* 1998;77;125-132
17. Sapp JP, Eversole LR, Wysocki GP. *Contemporary Oral and Maxillofacial Pathology.* Mosby-Yearbook. 1997
18. Seward GR. Dermoid cysts of the floor of the mouth. *Br J Oral Surg.* 1965 Jul;3(1):36-47
19. Thomas MR, Nofal F, Cave APD. Dermoid cyst in the mouth: value of ultrasound. *J Laryngol Otol.* 1990;104:141-142
20. Tuffin JR, Thecker E. True lateral dermoid cyst of the neck. *Int J Oral Maxillofac Surg* 1991 Oct;20(5).275-6