

Revista Portuguesa de Estomatologia, Medicina Dentária e Cirurgia Maxilofacial

www.elsevier.pt/spemd



Revisão

Síndrome de Frey – Uma visão global do tema

T. Lopes*, L. Barroso, M. Mesquita, S. Bitoque, D. Lopez e A. Ferreira

Serviço de Cirurgia Maxilo-Facial, Centro Hospital e Universitário de Coimbra, Coimbra, Portugal

INFORMAÇÃO SOBRE O ARTIGO

Historial do artigo:

Recebido a 23 de janeiro de 2012

Aceite a 22 de fevereiro de 2013

On-line a 28 de junho de 2013

Palavras-chave:

Síndrome de Frey

Nervo auriculotemporal

Incidência

Diagnóstico

Prevenção

Tratamento

R E S U M O

Introdução: O Síndrome de Frey resulta de uma lesão irritativa ou mecânica das fibras vegetativas do nervo auriculotemporal. Esta lesão provoca uma regeneração aberrante das fibras parassimpáticas pós-ganglionares para os recetores das glândulas sudoríparas e vasos sanguíneos, provocando aumento da sensibilidade, eritema cutâneo e sudação durante a mastigação de alimentos.

Métodos: Este trabalho foi realizado com base numa pesquisa bibliográfica realizada na base de dados PubMed, utilizando a combinação de palavras (mesh terms): «Frey's syndrome» or «Auriculotemporal syndrome» or «Gustatory sweating».

Resultados: No total foram encontrados 262 artigos que foram publicados no período compreendido entre 1974-2012. Após a leitura dos resumos de cada artigo estes foram selecionados e categorizados a fim de facilitar a análise dos mesmos e excluir os menos relevantes para o estudo. Esta categorização permitiu atingir os objetivos deste trabalho que consistem em apresentar os aspetos principais relativos à Síndrome de Frey, nomeadamente a sua neuroanatomia, fisiopatologia, incidência, etiologia, diagnóstico, prevenção e tratamento.

Conclusão Dos doentes submetidos a parotidectomia, apenas uma pequena percentagem apresenta queixas espontâneas sugestivas deste síndrome. Deste modo, o uso rotineiro de procedimentos preventivos deve ser considerado e devidamente ponderado, uma vez que poderão mascarar possíveis recidivas tumorais a longo prazo. Por outro lado, a primeira opção de tratamento continua a ser a injeção de toxina botulínica tipo A.

© 2012 Sociedade Portuguesa de Estomatologia e Medicina Dentária. Publicado por Elsevier España, S.L. Todos os direitos reservados.

Frey's Syndrome - An overview of the topic

A B S T R A C T

Introduction: Frey's syndrome is caused by a mechanical irritative lesion of the vegetative fibers from the auriculotemporal nerve. This lesion causes an abnormal regeneration of the post-ganglionic parasympathetic fibers to the receptors sweat gland and blood vessels, causing increases sensitivity, skin erythema and sudation during meals.

Methods: A literature search was performed in PubMed, using a combination of words (Mesh terms), such as «Frey's syndrome» or «syndrome Auriculotemporal» or «gustatory sweating».

Results: 262 articles, published between 1974 and 2012, were found. Papers were selected and

Keywords:

Frey's syndrome

Auriculotemporal nerve

Incidence

Diagnosis

Prevention

Treatment

* Autor para correspondência.

Correio eletrónico: terlopes72@gmail.com (T. Lopes).

categorized into several groups after reading their abstracts, to facilitate their analysis and exclude the less relevant to the study. This selection led to the achievement of the objectives of this paper, presenting the most relevant aspects of Frey's syndrome, including neuroanatomy, physiopathology, incidence, etiology, diagnosis, prevention and treatment. *Conclusion:* Among the patients who had parotidectomies only a few mentioned spontaneously symptoms suggestive of Frey's syndrome. Therefore the routine use of preventive procedures must be previously and thoroughly considered since it may mask tumoral relapse in the long term. When treatment is needed, the first choice is, still, the injection of botulinum toxin type A.

© 2012 Sociedade Portuguesa de Estomatologia e Medicina Dentária. Published by Elsevier España, S.L. All rights reserved.

Introdução

Segundo estudos publicados, a primeira referência a sinais e sintomas sugestivos do Síndrome de Frey foi feita, em 1740, por Kastremsky, que descreveu o caso de um doente que apresentava uma sudação particular quando comia alimentos salgados. Seguiram-se outros relatos de casos semelhantes, como o descrito por Duphenix, em 1757, cit in Nicolai (1985)¹, respeitante a um indivíduo ferido com um projétil de arma de fogo na região mandibular. No entanto, segundo o estudo de Dulguerov (1999)², este caso teve como complicação uma fistula salivar e não o Síndrome de Frey. Deste modo, esse feito deve ser atribuído a Baillarger (1853) cit in O'Neill et al. (2008)³, que interpretou esta síndrome como sendo ocasionada pela obstrução do canal de Stenon, na sequência de uma parotidite não drenada.

A primeira descrição deste síndrome atribuindo-a à lesão do nervo auriculotemporal foi sugerida em 1923, pela Dra. Lucja Frey, uma neurologista polaca³⁻⁵. Descreveu-o como uma neuropatia vegetativa pós-ganglionar provocada pela lesão mecânica ou irritativa das fibras vegetativas (parassimpáticas e simpáticas) do nervo auriculotemporal no seu trajeto medial infra-temporal e/ou parotídeo.

Clinicamente manifesta-se por sudorese, eritema e calor no território da pele inervado pelo nervo auriculotemporal, não só com a mastigação dos alimentos, mas também com a visão, odor e imaginação dos mesmos, o que desencadeia o arco reflexo salivar³⁻⁶.

Métodos

Este trabalho foi elaborado com base numa pesquisa bibliográfica realizada na base de dados primária *Pubmed*, utilizando a combinação das palavras (Mesh terms): «Frey's syndrome» ou «Auriculotemporal syndrome» ou «Gustatory sweating». A pesquisa bibliográfica foi reduzida ao selecionar apenas os artigos que apresentavam o resumo disponível na língua portuguesa, inglesa, francesa e espanhola. Foram incluídos apenas os trabalhos que se enquadravam em artigos científicos, artigos de revisão, meta-análises e casos clínicos. O intervalo temporal abrangeu o período compreendido entre 1974-2012, tendo sido identificados 262 artigos (tabela 1).

Na segunda fase do processo de seleção de artigos e com base na leitura dos seus resumos, estes foram grosseiramente categorizados em vários grupos de modo a facilitar a sua aná-

Tabela 1 – Resultado da pesquisa bibliográfica e categorização dos artigos

Grupos	N.º artigos
Abordagem geral e/ou história relacionada	5
Neuroanatomia e Fisiopatologia	4
Etiologia e Incidência	75
Diagnóstico	4
Prevenção	50
Tratamento	47
Subtotal	185
Excluídos	77
Total	262

lise. Os grupos foram os seguintes: 1) Abordagem geral do tema e/ou história relacionada; 2) Neuroanatomia e Fisiopatologia; 3) Etiologia e Incidência; 4) Diagnóstico; 5) Prevenção; 6) Tratamento; 7) Excluídos. Neste último grupo estão os artigos excluídos do estudo, ou seja, aqueles que não possuíam qualquer informação que os permitisse integrar num dos grupos anteriores. Foram ainda excluídos os artigos que apenas referiam esta síndrome como tendo algum ponto em comum com um outro tema principal, sem acrescentar qualquer informação adicional. Deste modo, foram revistos 185 artigos, cuja distribuição se encontra apresentada na [tabela 1](#).

Com vista a completar a informação sobre as bases neuroanatômicas desta síndrome, foi ainda consultado um atlas de anatomia da cabeça e pescoço.

Neuroanatomia

O nervo auriculotemporal tem origem no tronco posterior da terceira raiz do nervo trigémio (V). No seu percurso inicial dirige-se posteriormente, dando vários ramos para a articulação temporo-mandibular, passando por cima da artéria maxilar. Em seguida, contorna o bordo posterior do côndilo mandibular, penetrando depois na região parotídea. Atravessa o extremo superior da glândula parótida, mantendo uma estreita relação com os vasos temporais superficiais e ascende anteriormente ao canal auditivo externo, dividindo-se depois em numerosas ramificações na região temporal⁷⁻⁹.

Este nervo é composto tanto por fibras sensitivas como vegetativas. As fibras sensitivas (proprioceptivas e nociceptivas) vão inervar a articulação temporomandibular, o ouvido médio, o canal auditivo externo e o pavilhão auricular. Por sua vez, as fibras vegetativas transportam inervação simpática e

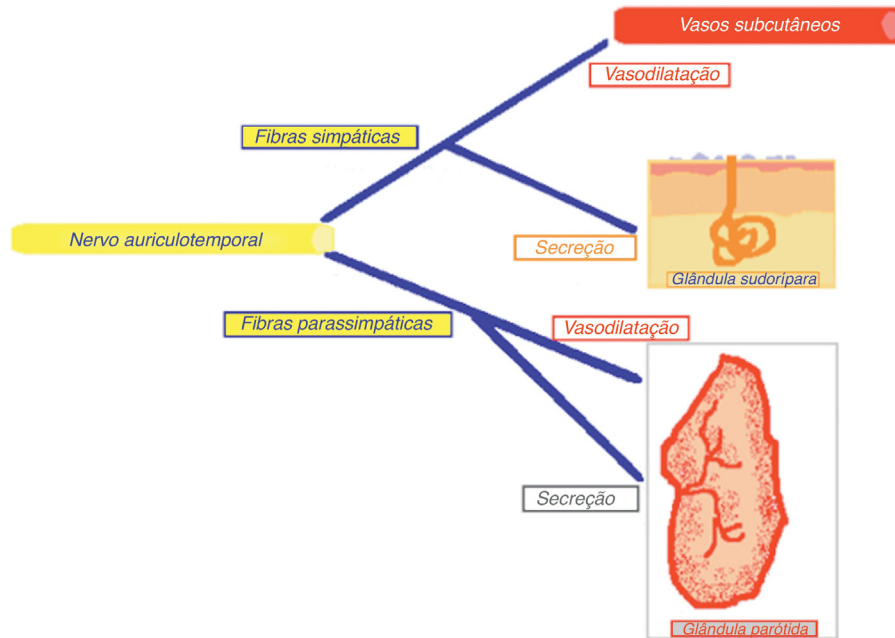


Figura 1 – Fibras eferentes (simpáticas e parassimpáticas pós-ganglionares) do nervo auriculotemporal.

parassimpática para a articulação temporomandibular, pele e anexos da região temporal, região pterigóideia e pavilhão auricular; fibras parassimpáticas para a glândula parótida e fibras simpáticas para as artérias meníngea média, timpânica anterior e temporal superficial^{7,8}.

De uma forma simplista, a inervação simpática da glândula parótida vai provocar a vasoconstrição e secreção escassa de saliva espessa, enquanto a inervação parassimpática leva à vasodilatação e à secreção de saliva abundante e fluída.

Na salivação normal o arco reflexo é desencadeado ao visualizar o alimento, iniciando-se a nível das fibras pré-ganglionares aferentes que caminham em direção ao núcleo

do trato solitário, que mantém comunicação com o núcleo salivatório superior e inferior. Estas fibras acompanham o nervo glossofaríngeo (IX), abandonando-o depois para se integrarem no nervo timpânico que atravessa a caixa do tímpano na sua parede interna, formando o plexo timpânico (nervo de Jacobson) ao longo do promontório. Segue, em seguida, através do nervo petroso menor até ao gânglio ótico, constituindo a principal aferência parassimpática deste gânglio. Aqui, estas fibras pré-sinápticas transmitem os estímulos para as fibras parassimpáticas pós-ganglionares que acompanham os ramos colaterais da terceira raiz do trigêmeo, sobretudo pelo nervo auriculotemporal até à glândula parótida^{3,8}.

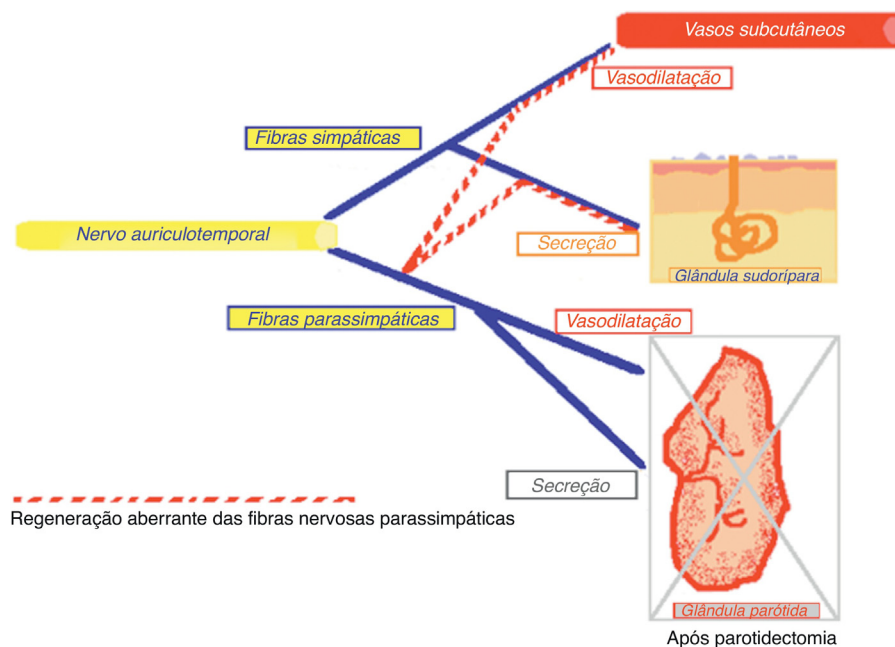


Figura 2 – Regeneração aberrante das fibras nervosas após parotidectomia.

A inervação simpática da glândula segue pelas fibras simpáticas pré-ganglionares que têm origem a nível do núcleo intermédio lateral da substância cinzenta da coluna lateral a nível de D2, D3 e, por vezes, D4. Estas fibras seguem pela raiz anterior para o nervo espinhal da medula espinhal torácica e entram no tronco simpático por meio dos ramos comunicantes brancos. Uma vez no tronco simpático, ascendem e fazem sinapse com as fibras pós-ganglionares no gânglio cervical superior na base do crânio. Estas fibras vão acompanhar a artéria carótida externa e suas divisões, incluindo aquelas que irrigam a glândula parótida^{3,8}.

Fisiopatologia

A teoria fisiopatológica mais aceite que explica o fenómeno do Síndrome de Frey, pela primeira vez proposta por Ford e Woodhall em 1958, cit in Rustemeyer et al. (2008)¹⁰, baseia-se no conceito de que quando o nervo auriculotemporal é lesado ocorre uma regeneração inadequada das fibras parassimpáticas pós-ganglionares do nervo auriculotemporal para os receptores das glândulas sudoríparas e vasos sanguíneos da pele. Assim, perante o estímulo que desencadeia o arco reflexo, em vez de ocorrer uma resposta natural de secreção salivar de origem parotídea, ocorre, por intermédio das terminações simpáticas da pele, a vasodilatação da circulação arterial subcutânea e estimulação das glândulas sudoríparas ocorrendo a sudação^{11,12} (figs. 1 e 2).

Uma outra hipótese de explicação baseia-se na teoria desenvolvida por Cannon, a teoria da deservação autónoma⁷. Segundo esta, ao seccionar as fibras secretomotoras ocorre um fenómeno de hipersensibilidade das terminações sinápticas da glândula à noradrenalina e acetilcolina. Esta teoria explica a sintomatologia precoce, antes da regeneração nervosa ocorrer.

Incidência

A maioria dos estudos referentes ao Síndrome de Frey apontam a parotidectomia como a sua causa principal, daí que a incidência declarada do síndrome seja na maioria das vezes respeitante à incidência do Síndrome de Frey após parotidectomia^{10,13}. Dos 185 artigos analisados, 103 referiam a parotidectomia como causa do Síndrome de Frey. Todavia, a incidência correta do Síndrome de Frey continua a ser difícil de determinar e comparar, uma vez que os resultados vão variando dependendo do tipo de estudo em questão, dos critérios de diagnóstico adotados, da técnica cirúrgica utilizada e do *follow-up* que se aplica aos doentes em estudo. Por exemplo, Laskawi (1998)¹⁴, no seu estudo, de 296 doentes submetidos a parotidectomia cerca de 45% apresentavam o Síndrome de Frey como complicação. Por sua vez, Guntinas-Lichius (2006)¹⁵ obteve uma percentagem de 4% de 610 doentes estudados. No trabalho de De Ru (2006)¹⁶, de 45 doentes submetidos a parotidectomia somente 4 apresentavam sintomatologia, sendo que 2 tratavam-se de recidivas e os outros 2 de tumores malignos.

O início dos sintomas após parotidectomia também é variável, podendo ser após 2 meses, como o estudo de Rustemeyer (2007)¹⁰, ou 22 meses, como o estudo de Langdon (1984)¹⁷.

Tabela 2 – Etiologia da Síndrome de Frey e número de artigos respetivos

Etiologia	N.º de artigos
Parotidectomia	103 ^{6,10,13-113}
Ferimentos da região parotídea	2 ^{114,115}
Fractura do côndilo mandibular	3 ¹¹⁶⁻¹¹⁸
Simpaticectomia toracoscópica	4 ¹¹⁹⁻¹²²
Dissecção ganglionar cervical	4 ¹²³⁻¹²⁶
Submandibulectomia	6 ^{14,126-130}
Incisão pré-auricular de abordagem à articulação temporomandibular	2 ^{131,132}
Infeção herpética	1 ¹³³
Tumor de Pancoast	1 ¹³⁴
Meningioma do ângulo pântico-cerebeloso	1 ¹³⁵
Retalho livre sobre a região parotídea	1 ¹³⁶
Endarterectomia carotídea	1 ¹³⁷
Osteotomia mandibular tipo Obwegeser	1 ¹³⁸
Diabetes Mellitus	6 ¹³⁹⁻¹⁴⁴
Idade pediátrica	12 ¹⁴⁵⁻¹⁵⁶
Trauma/parto distócito	9 ^{146,147,150,151,156}
Idiopático	4 ^{145,146,148,149,152-155}
Tiroidectomia	1 ¹⁵⁷
Idiopático	6 ¹⁵⁸⁻¹⁶³

Contudo, o início da sintomatologia pode ocorrer anos após o evento desencadeador^{18,19}.

A incidência, dependendo do critério de diagnóstico (clínica/teste de Minor), no estudo prospetivo de Lindner et al. (1997)²⁰ variou entre 43 e 96%, 12 meses após a intervenção cirúrgica, contrapondo com o estudo retrospectivo de Farrel e Kalnins (1991)²¹, que variou entre 14,3 e 42,8%, 18 meses após cirurgia. Isto realça o facto de que, numa grande percentagem de casos, os doentes, apesar de terem sintomas sugestivos de Síndrome de Frey como sequela da cirurgia, estes não interferem nas suas atividades de vida diária, sendo que apenas 10-15% dos doentes se queixam espontaneamente dos sintomas, ao passo que se questionados diretamente sobre eles, 30-40% respondem positivo⁶.

Etiologia

Na *tabela 2* estão representadas as várias possíveis causas do Síndrome de Frey, assim como o número de artigos encontrados com referência às mesmas.

Tal como já foi referido anteriormente, a parotidectomia superficial ou total constitui a causa mais vezes relacionada com o Síndrome de Frey, tendo sido reconhecida esta ligação inicialmente por Bassoe, em 1932³. Ainda relacionados com a glândula parótida, os abscessos parotídeos e parotidites, assim como os traumatismos dessa região, também foram apontados como possíveis causas^{114,115,133}.

O nervo auriculotemporal, na região parotídea, descreve uma curva horizontal em contacto direto com o perióstio do bordo posterior do cólo do côndilo⁸. Esta estreita relação do nervo com a cápsula articular da articulação temporomandibular predispõe a que qualquer grau de mobilização do cólo do côndilo no decurso de uma intervenção cirúrgica ou traumatismo possa comprometer as fibras vegetativas do mesmo^{116-118,131,132}.

As disseções cervicais radicais e as submaxilectomias podem causar Síndrome de Frey, não por lesão do nervo auriculotemporal, mas por lesão do nervo lingual^{14,123-130}. A inervação parassimpática da glândula submandibular segue um trajeto diferente. O arco reflexo inicia-se no núcleo salivatório superior e as fibras pré-ganglionares seguem pelo nervo intermediário do nervo facial, depois pela corda do tímpano, abandonando-a em seguida para se integrarem nas fibras no nervo lingual, acabando por fazer sinapse no gânglio submandibular. A partir daqui as fibras pós-ganglionares vão levar a inervação parassimpática à glândula submandibular e estimular a secreção de saliva⁸.

Este síndrome, embora em poucos casos, foi descrito em doentes com idade pediátrica, estando, na maioria das vezes, associado a traumatismos obstétricos em partos distócitos com o uso de fórceps^{146,147,150,151,156}. Nestes casos é importante fazer o diagnóstico diferencial com alergias alimentares¹⁴⁵⁻¹⁵⁶.

Este síndrome também foi descrito em casos de neuropatia diabética¹³⁹⁻¹⁴⁴ e tumores do sistema nervoso central¹³⁵.

Por outro lado, foram vários os casos clínicos apresentados em que não se chegou a uma conclusão concreta sobre a sua etiologia¹⁵⁸⁻¹⁶³. Contudo, foi apontada a inflamação primária do nervo ou secundária a processos inflamatórios adjacentes (por exemplo, otites externas de repetição) como possível causa¹⁶¹⁻¹⁶³.

Diagnóstico

O diagnóstico é sobretudo clínico, confirmado pelo clássico, rápido, simples e barato teste de Minor, proposto por este autor, em 1927.

Este teste consiste em pintar a região pré-auricular, retro-mandibular, temporal e cervical com uma solução iodada. Após a solução iodada secar, polvilha-se toda a área com uma fina camada de pó de amido. Em seguida dá-se ao doente um estímulo oral como sumo de limão. O aparecimento de áreas puntiformes, de coloração violácea, informa que as glândulas se encontram ativas no local. Estas áreas são depois marcadas, fotografadas e medidas através de uma escala estandardizada^{86,101,110}.

Existem outros métodos mais sofisticados como uma versão do teste de Minor em que se utiliza uma película de papel que tem previamente a solução iodada incorporada (ISPH – iodine-sublimated paper histogram)¹⁶⁴. Este mesmo autor apresenta uma outra técnica que consiste em colocar uma folha de papel absorvente sobre a área afetada e usar a diferença do peso antes e depois do estímulo oral para medir a quantidade de sudação¹⁶⁴.

Outros métodos foram sugeridos em que se utiliza um biosensor enzimático capaz de detetar L-Lactato na pele intacta após o estímulo, sem necessidade de nenhum reagente químico^{165,166}. A aplicação da termografia foi apresentada como um teste não invasivo, fácil, capaz de analisar qualitativamente a resposta capilar cutânea no Síndrome de Frey¹⁶⁷.

As alternativas apresentadas ao teste de Minor, embora mais complexas na sua execução e de necessitarem de material específico, são adequadas a doentes alérgicos ao iodo.

Prevenção

A prevenção do Síndrome de Frey relacionada com a parotidectomia assenta em 2 conceitos principais. O primeiro consiste em minimizar o mais possível a ferida do leito parotídeo, sendo que a parotidectomia superficial está associada a uma menor incidência que parotidectomia total^{32,40,47,48}. O estudo de Leverstein (1997)³⁸ obteve uma incidência de Síndrome de Frey após parotidectomias superficiais parciais de 6,9% (9 em 131 doentes estudados) e 13,1% (8 em 61 doentes) após parotidectomias totais. Por sua vez, no seu estudo de 2004, Papadogeorgakis apresentou uma percentagem de 4,8% após parotidectomias superficiais²⁹ e de 4% no seu estudo de 2011³⁹. O segundo conceito, desenvolvido por Kohnblunt et al. (1977)¹³, baseia-se na teoria de que a interposição de uma barreira entre o leito parotídeo e a pele que o recobre impede a regeneração aberrante das fibras parassimpáticas²⁷.

Num trabalho levado a cabo por Singleton e Cassisi (1980)³⁶ considerou-se a possibilidade de que a espessura do retalho de pele pudesse influenciar a incidência do Síndrome de Frey. Apesar de compararem apenas retalhos de pele fina e extremamente fina, concluíram que a incidência do síndrome em retalhos de pele mais grossa, levantados com uma tesoura de disseção, era menor em comparação com retalhos de pele mais fina, levantados ao nível dos folículos pilosos usando um bisturi elétrico.

As barreiras de interposição podem ser autólogas e não autólogas. Relativamente às primeiras, e de uma forma muito simplista, estas podem ser selecionadas mediante o tamanho do defeito facial decorrente da parotidectomia. Se este for inferior a 3 cm, o sistema musculoponevrótico superficial (SMAS) e platísmo é o preferido. Para defeitos faciais superiores a 3 cm, o SMAS platísmo associado ao retalho rotacional do músculo esternocleidomastoideo (ECM) pode ser utilizado assim como o retalho rotacional de fáscia temporoparietal (FTP) isolado ou associado ao SMAS-platísmo ou retalho rotacional ECM^{46,47,72,82}.

O retalho de SMAS-platísmo, pela primeira vez descrito por Allison e Rappaport (1993)⁶⁰, é o retalho descrito com mais artigos publicados. Consiste na disseção e sutura do mesmo à glândula remanescente, ao músculo ECM, ao pericôndrio do canal auditivo externo e, eventualmente, à apófise mastoideia⁸⁵. A variante deste retalho proposto por Höning (2005)⁷⁵ consiste num SMAS híbrido em que uma malha de Vicryl® é englobada no SMAS dobrado, tornando-o assim mais robusto e impossibilitando de forma mais eficaz a regeneração aberrante das fibras nervosas.

Dada a estreita relação do SMAS com a cápsula da glândula parótida, este retalho é contraindicado em casos em que o tumor invade a cápsula da glândula^{50,54,63}. Este retalho tem o inconveniente de se poder lesar o nervo grande auricular alterando a sensibilidade facial. O benefício estético de correção do defeito facial é alcançado, assim como a prevenção da síndrome, como vários trabalhos corroboram^{41,43,44,52,55,56,58,68,72,76,83,84}.

O retalho rotacional da FTP, inicialmente descrito por Zaoli (1989), é de fácil acesso, ao estender a incisão da parotidectomia ao couro cabeludo temporal. Trata-se de um retalho muito bem vascularizado, robusto, ideal em caso de parotidectomias

totais. Uma vez que é completamente separado do leito parotídeo não tem partes suscetíveis que possam ser lesionadas durante a parotidectomia, nem compromete as margens de segurança na exérese do tumor, ao contrário do que acontece com os outros retalhos^{61,98}. No estudo de Ahmed e Kohle (1999)⁶⁷ este retalho reduziu a incidência subjetiva do Síndrome de Frey para 8% e a incidência objetiva para 17% num total de 24 doentes, para além de obter um bom resultado estético. Cestelein et al. (2002)⁷² associando o retalho FTP ao SMAS reduziu a incidência do Síndrome de Frey para 4%. No entanto, este tipo de retalho requer um tempo acrescido de cerca de 45 minutos no tempo operatório, acarretando ainda o risco de lesar o ramo frontal do nervo facial, provocar alopecia e levar à atrofia do músculo temporal.

O retalho rotacional do ECM pode ser colhido sem necessidade de estender a incisão, logo não há cicatriz adicional e não há risco de alopecia comparando com retalho anterior. Os resultados obtidos com este retalho são controversos. O benefício estético pretendido é conseguido, mas existe uma possibilidade de atrofia muscular suficiente que permita a passagem das fibras através dos fascículos musculares em direção à pele, não tendo assim nenhum efeito na prevenção do Síndrome de Frey. Alguns trabalhos publicados não apontaram para nenhum benefício deste retalho na prevenção desta síndrome^{10,35,46,51,53,71}. Em contrapartida, outros obtiveram bons resultados, atribuindo o facto ao terem utilizado uma variante de retalho que cobria completamente o leito parotídeo^{56,65,74,77}.

Outras alternativas como barreiras autólogas foram apresentadas por outros autores. Biglioli (2007)⁴² aplicou um retalho livre paraescapular após remoção da epiderme que interpôs entre o leito parotídeo e a pele, tendo obtido bons resultados estéticos e preventivos relativamente ao Síndrome de Frey. Hegazy et al. (2011)⁴⁹ sugeriram um retalho com um pedículo posterior de fáscia de glândula parotídea como barreira de interposição e Yoo et al. (2011)⁷⁸ apenas um enxerto de pele com gordura subcutânea ainda aderente.

No que diz respeito às barreiras de interposição não autólogas, Dulguerov et al. (1999)¹⁶⁴ orientaram um estudo em que comparavam a eficácia da polyglactin 920 (Vicryl®) + Polydioxanone (Ethisorb®), dura liofilizada (Lyodura®), politetrafluoroetileno expandido (e-PTFE®) e matriz dérmica acelular (Alloderm®). Concluíram que, de uma forma geral, quanto menos reabsorvido for o material utilizado, maior será a sua eficácia, tendo obtido os melhores resultados com o e-PTFE®. Este não é reabsorvido, apresenta uma boa biocompatibilidade e uma diminuta reação tecidual. Neste estudo a incidência subjetiva diminuiu para 3% e a incidência objetiva para 10%. O risco de fístula salivar inerente a este tipo de material deve-se a que estimula a secreção salivar, embora a ausência de exteriorização, durante uma média de 2 anos de *follow-up*, encoraje o seu uso⁶².

Melhores resultados e com menores efeitos secundários foram conseguidos com a utilização de matriz dérmica acelular^{45,59,64,70,73,80,81}. No estudo de Ye et al. (2008)⁸⁰ apenas 2% dos doentes apresentaram queixas subjetivas de Síndrome de Frey quando utilizaram este método, ao passo que no grupo em que se realizou a parotidectomia superficial sem qualquer barreira de interposição 67% dos doentes apresentaram queixas. Singh et al. (2001)⁷⁹ sugeriram uma barreira de

celulose regenerada oxidada, tipo Surgicel®, sem referência a complicações.

Segundo o trabalho de Bonanno et al. (2000)⁶⁹ os sintomas debilitantes do Síndrome de Frey podem ser evitados com um planeamento cirúrgico rigoroso. Assumindo que a história e patologia do doente não contraindique a utilização do retalho SMAS-platisma este deve ser considerado como opção *standard* na prevenção desta síndrome após parotidectomias. Caso este retalho não esteja disponível, o retalho rotacional de fáscia temporoparietal fornece uma boa alternativa.

Em conclusão, no que diz respeito à prevenção deste síndrome, as barreiras de interposição autóloga têm a vantagem em relação às não autólogas de apresentarem um menor risco de infeção e rejeição, assim como de formação de fístulas salivares. Todavia, apresentam uma maior morbidade local, cirurgicamente são mais difíceis de executar e mais morosas, para além de que a sua disponibilidade é limitada. Uma grande desvantagem das barreiras autólogas, mas que também se podem atribuir às não autólogas, diz respeito ao facto de poderem mascarar eventuais recidivas tumorais, sendo esta a preocupação mais importante a ter em conta.

Tratamento

O tratamento do Síndrome de Frey apenas se justifica nos casos em que interfira nas atividades de vida diária do doente ou lhe cause tal embaraço social que este deseje tratamento. Curiosamente, somente uma pequena percentagem de doentes se queixam espontaneamente de sudorese ou eritema após as refeições e, na maioria dos casos, os doentes ficam satisfeitos com a explicação do fenómeno. Kornblut (1977)¹³ analisou 70 doentes e destes, 23 apresentavam queixas subjetivas e nenhum tinha queixas incapacitantes.

Os tratamentos disponíveis podem ser cirúrgicos ou medicamentosos^{6,107}.

Os tratamentos cirúrgicos mais vezes utilizados consistem na reelevação da pele e interposição de barreiras de vários tecidos tal como retalhos de fáscia temporoparietal ou de matriz dérmica acelular, entre o leito parotídeo e a pele^{87,98,168}. Outra alternativa cirúrgica consiste na reelevação do retalho de pele e excisão da pele envolvida, seguidas de um enxerto de pele. Estas 2 técnicas têm a desvantagem de criar uma cicatriz adicional e arriscar lesar o nervo facial.

A técnica cirúrgica proposta por Gardner e McCubbin (1956)⁹² consiste na secção do nervo glossofaríngeo, tendo sido abandonada devido à morbidade inerente.

A neurectomia timpânica parece ser dos métodos invasivos o que tem melhores resultados e menos complicações, contudo, os seus efeitos são temporários⁸⁸. Consiste em sectionar o plexo timpânico, mais especificamente o nervo de Jacobson a nível do promontório no ouvido médio^{5,169}.

Uma alternativa recente, proposta por Toretta et al. (2011)¹⁷⁰, consiste na injeção de lipoaspirado, colhido previamente da parede abdominal, sob as áreas de pele envolvidas, evidenciadas pelo teste de Minor. Esta técnica é exequível com anestesia local, bem tolerada e segura, nomeadamente no que diz respeito ao risco de lesar o nervo facial. O benefício estético desejado, assim como a prevenção do Síndrome de Frey,

é alcançado após vários tratamentos. No entanto, tratando-se de um procedimento recente e com o risco inerente de absorção da gordura, são necessários estudos futuros para confirmar a sua eficácia.

O tratamento farmacológico com agentes anticolinérgicos, como oxibutinina¹⁴¹, a escopolamina^{113,114} e o glicopirrolato^{89,143,171,172} têm uma eficácia muito variável, necessitando de ajustes de dosagem frequente^{6,88,91,173,174}. A visão turva, boca seca e retenção urinária são os efeitos secundários mais frequentes, estando ainda contraindicados em doentes com glaucoma.

Os antitranspirantes tópicos, como o cloreto de alumínio, atuam diretamente sobre as glândulas sudoríparas, levando à sua atrofia progressiva e obstrução mecânica dos ductos glandulares. Inicialmente, devem ser aplicados diariamente e depois as aplicações necessárias vão diminuindo^{90,175}.

A radioterapia, de facto, diminui a incidência do Síndrome de Frey mas não é indicação isolada para radioterapia pós-operatória devido aos seus efeitos secundários. No estudo de Casler e Conley (1991)⁵⁶ somente 14% dos 14 doentes que receberam radioterapia apresentaram sudação, enquanto 51% dos 93 doentes que não receberam radioterapia tinham essas queixas.

Desde que foi proposto por Drobik e Laskawi (1995)¹⁷⁶ que o tratamento do Síndrome de Frey com injeções intradérmicas de toxina botulínica tipo A tem sido a primeira opção terapêutica^{101-104,106,111,112,119,177-180}. A neurotoxina entra no citoplasma das células nervosas e inibe irreversivelmente a libertação pré-sináptica de acetilcolina na junção neuromuscular.

O seu efeito é temporário devido à regeneração nervosa, mas as recorrências serão progressivamente mais espaçadas e de menor intensidade com a repetição dos tratamentos^{5,97,105,110,181,182}.

O início de ação ocorre logo após 2 dias da aplicação e tem uma duração variável de 7-9 meses, segundo o estudo de Lacourreye et al. (1999)¹⁸¹, até 11-27 meses, de acordo com o de Laskawi et al. (1998)⁹³, tendo outros estudos obtido resultados similares^{86,92-97,99,110,130,183}.

O procedimento é simples e passível de ser realizado com anestesia local com o mínimo desconforto. É seguro, tendo apenas pequenos efeitos secundários e transitórios como reações locais agudas - dor, eritema, equimoses, hipostesia e reação alérgicas^{181,184,185}. A possibilidade de difusão às terminações nervosas faciais resultando em parésias e hipostesias faciais temporárias são evitáveis se se mantiver a injeção da toxina nos tecidos subcutâneos^{86,94,96,97,183,184}.

Resumidamente, antes de se proceder à administração da toxina, a área afetada é evidenciada pelo teste de Minor e divididas as zonas positivas em quadrados de 1 cm². Em seguida é aplicada anestesia local com lidocaína (15 min antes) ou creme EMLA (durante 45 min). Procede-se então à administração com uma agulha subcutânea 0,1 ml numa concentração de 2,5 U/0,1 ml de toxina botulínica em cada 1 cm² de área^{97,130,186}. Arad-Cohen e Blizer (2000)¹⁰⁰ sugeriram repetir o tratamento 2 a 4 semanas após em áreas persistentemente positivas. Luna-Ortiz K et al. (2007)¹⁷⁹ conseguiram no seu estudo uma resposta de 79% ao utilizar uma concentração de 1,41 MU/cm² nas áreas atingidas.

Relativamente aos casos resistentes ainda não existem estudos suficientes que confirmem a segurança da toxina botulínica tipo A em doses mais elevadas, embora o estudo de Guntinas-Lichius et al. (2002)¹⁸⁷ aponte para melhores resultados comparativamente às doses usuais. Cantarella et al. (2010)¹⁰⁸ propôs o serotipo B da toxina botulínica como uma possível alternativa à do tipo A.

Conclusões

- O síndrome de Frey deve-se a uma lesão mecânica ou irritativa das fibras vegetativas do nervo auriculotemporal no seu trajeto infratemporal e/ou parotídeo;
- Clinicamente, manifesta-se por aumento da sensibilidade + eritema + sudação durante a mastigação dos alimentos nas áreas de pele inervadas pelo nervo auriculotemporal;
- A causa mais vezes relacionada com Síndrome de Frey é a parotidectomia;
- A incidência do Síndrome de Frey difere substancialmente se o diagnóstico for apenas clínico ou recorrendo ao teste de Minor;
- Os métodos mais eficazes de prevenir o Síndrome de Frey consistem em minimizar a ferida do leito parotídeo (Parotidectomia superficial) e na interposição de uma barreira entre o leito parotídeo e a pele que o recobre;
- As barreiras de interposição podem ser autólogas (SMAS-platisma, retalho rotacional de fáscia temporo-parietal e retalho rotacional do esternocleidomastoideo) e não autólogas (Polyglactin + Polydioxanone, Dura liofilizada, Polite-trafluoroetileno expandido e matriz dérmica acelular);
- Para defeitos faciais pós-parotidectomia <3m o SMAS-platisma é o mais indicado, enquanto para defeitos faciais >3 cm se podem utilizar o SMAS-platisma associado ao retalho rotacional de ECM ou o retalho rotacional de fáscia temporo-parietal isolado ou associado à alternativa anterior;
- A interposição de barreiras pode mascarar possíveis recidivas e dificultar o seu diagnóstico precoce;
- Das barreiras não autólogas, as que têm melhores resultados são o e-PTFE e a matriz dérmica acelular;
- O tratamento pode ser cirúrgico ou farmacológico, sendo que a injeção de toxina botulínica tipo A continua a ser a primeira opção terapêutica.

Conflito de interesses

Os autores declaram não haver conflito de interesses.

BIBLIOGRAFIA

1. Nicolai JP. An early account of gustatory sweating (Frey's syndrome): a chance observation 250 years ago. *Br J Plast Surg*. 1985;38:122-3.
2. Dulguerov P, Marchal F, Gysin C. Frey syndrome before Frey: the correct history. *Laryngoscope*. 1999;109:1471-3.
3. O'Neill JP, Condrón C, Curran A, Walsh A. Lucja Frey - historical relevance and syndrome review. *Surgeon*. 2008;6:178-81.

4. Dunbar EM, Singer TW, Singer K, Knight H, Lanska D, Okun MS. Understanding gustatory sweating. What have we learned from Lucja Frey and her predecessors. *Clin Auton Res.* 2002;12:179-84.
5. Jacobsen N, Hopkins C. The bullet that hit a nerve: the history of Lucja Frey and her syndrome. *J Laryngol Otol.* 2006;120:178-80.
6. Bree R, van der Waal I, Leemans CR. Management of Frey syndrome. *Head Neck.* 2007;29:773-8.
7. Decuadro-Sáenz G, Castro G, Sorrenti N, Doas- sans I, Deleon S, Salle F, et al. El nervio auriculotemporal. Bases neuroanatómicas del Síndrome de Frey. *Neurocirugía.* 2008;19:218-32.
8. Norton SN, Netter. *Anatomia de cabeza y cuello para odontólogos.* 1st ed. Barcelona: Elsevier Masson; 2007.
9. du Toit DF. Auriculo-temporal nerve. *Clinicopathological relevance of facial-maxillary practice.* SADJ. 2003;58:62-3.
10. Rustemeyer J, Eufinger H, Bremerich A. The incidence of Frey's syndrome. *J Craniomaxillofac Surg.* 2008;36:34-7.
11. Pérez González R, Martín Sigüenza G, Casas Rubio C. Syndrome owing to aberrant nervous regeneration. Frey and Bogorad syndrome. *An Otorrinolaringol Ibero Am.* 2002;29:621-8.
12. de Benedittis G. Auriculotemporal syndrome (Frey's syndrome) presenting as tic douloureux. Report of two cases. *J Neurosurg.* 1990;72:955-8.
13. Kornblut AD, Westphal P, Miehlike A. A reevaluation of the Frey syndrome following parotid surgery. *Arch Otolaryngol.* 1977;103:258-61.
14. Laskawi R, Ellies M, Rödel R, Schoenebeck C. Gustatory sweating: clinical implications and etiologic aspects. *J Oral Maxillofac Surg.* 1999;57:642-9.
15. Guntinas-Lichius O, Gabriel B, Klussmann JP. Risk of facial palsy and severe Frey's syndrome after conservative parotidectomy for benign disease: analysis of 610 operations. *Acta Otolaryngol.* 2006;126:1104-9.
16. de Ru JA, van Benthem PP, Hordijk GJ. Morbidity of parotid gland surgery: results 1 year post-operative. *Eur Arch Otorhinolaryngol.* 2006;263:582-5.
17. Langdon JD. Complications of parotid gland surgery. *J Maxillofac Surg.* 1984;12:225-9.
18. Malatskey S, Rabinovich I, Fradis M, Peled M. Frey syndrome - delayed clinical onset: a case report. *Oral Surg Oral Med Oral Pathol Oral Radiol Endod.* 2002;94:338-40.
19. Chamisa I. Frey's syndrome - unusually long delayed clinical onset post - parotidectomy: a case report. *Pan Afr Med J.* 2010;7:1.
20. Linder TE, Huber A, Schmid S. Frey's syndrome after parotidectomy: a retrospective and prospective analysis. *Laryngoscope.* 1997;107:1496-501.
21. Farrell ML, Kalnins IK. Frey's syndrome following parotid surgery. *Aust N Z J Surg.* 1991;61:295-301.
22. Palva A, Jokinen K. Tumours of the parotid region. *J Laryngol Otol.* 1975;89:419-25.
23. Owen ER, Banerjee AK, Kissin M, Kark AE. Complications of parotid surgery: the need for selectivity. *Br J Surg.* 1989;76:1034-5.
24. Yamashita T, Tomoda K, Kumazawa T. The usefulness of partial parotidectomy for benign parotid gland tumours. A retrospective study of 306 cases. *Acta Otolaryngol Suppl.* 1993;500:113-6.
25. Patel N, Poole A. Recurrent benign parotid tumors: the lesson not learnt yet? *Aust N Z J Surg.* 1998;68:562-4.
26. Laskawi R, Schott T, Schröder M. Recurrent pleomorphic adenomas of the parotid gland: clinical evaluation and long-term follow-up. *Br J Oral Maxillofac Surg.* 1998;36:48-51.
27. Jost G, Guenon P, Gentil S. Parotidectomy: a plastic approach. *Aesthetic Plast Surg.* 1999;23:1-4.
28. Moody AB, Avery CM, Taylor J, Langdon JD. A comparison of the one hundred and fifty consecutive parotidectomies for tumours and inflammatory disease. *Int J Oral Maxillofac Surg.* 1999;28:211-5.
29. Papadogeorgakis N, Skouteris CA, Mylonas AI, Angelopoulos AP. Superficial parotidectomy: technical modifications based on tumour characteristics. *J Craniomaxillofac Surg.* 2004;32:350-3.
30. Ferreira PC, Amarante JM, Rodrigues JM, Pinho CJ, Cardoso MA, Reis JC. Parotid surgery: review of 107 tumours (1990-2002). *Int Surg.* 2005;90:160-6.
31. Emodi O, El-Naaj IA, Gordin A, Akhrish S, Peled M. Superficial parotidectomy versus retrograde partial superficial parotidectomy in treating benign salivary gland tumor (pleomorphic adenoma). *J Oral Maxillofac Surg.* 2010;68:2092-8.
32. Baek CH, Chung MK, Jeong HS, Son YI, Jeon HK, Ryu NM, et al. Questionnaire evaluation of sequelae over 5 years after parotidectomy for benign diseases. *J Plast Reconstr Aesthet Surg.* 2009;62:633-8.
33. Upton DC, McNamar JP, Connor NP, Harari PM, Hartig GK. Parotidectomy: ten-year review of 237 cases at a single institution. *Otolaryngol Head Neck Surg.* 2007;136:788-92.
34. Gordon AB, Fiddian RV. Frey's syndrome after parotid surgery. *Am J Surg.* 1976;132:54-8.
35. Santos RC, Chagas JF, Bezerra TF, Baptistella JE, Pagani MA, Melo AR. Frey syndrome prevalence after partial parotidectomy. *Braz J Otorhinolaryngol.* 2006;72:112-5.
36. Singleton GT, Cassisi NJ. Frey's syndrome: incidence related to skin flap thickness in parotidectomy. *Laryngoscope.* 1980;90:1636-9.
37. Luna-Ortiz K, Sansón-RíoFrío JA, Mosqueda-Taylor A. Frey's syndrome. A proposal for evaluating severity. *Oral Oncol.* 2004;40:501-5.
38. Leverstein H, van der Wal JE, Tiwari RM, van der Waal I, Snow GB. Surgical management of 246 previously untreated pleomorphic adenomas of the parotid gland. *Br J Surg.* 1997;84:399-403.
39. Papadogeorgakis N. Partial superficial parotidectomy as the method of choice for treating pleomorphic adenomas of the parotid gland. *Br J Oral Maxillofac Surg.* 2011;49:447-50.
40. Zhao K, Qi DY, Wang LM. Functional superficial parotidectomy. *J Oral Maxillofac Surg.* 1994;52:1038-41.
41. Foustanos A, Zavrides H. Face-lift approach combined with a superficial musculoaponeurotic system advancement flap in parotidectomy. *Br J Oral Maxillofac Surg.* 2007;45:652-5.
42. Biglioli F, Autelitano L. Reconstruction after total parotidectomy using a de-epithelialized free flap. *J Craniomaxillofac Surg.* 2007;35:364-8.
43. Curry JM, Fisher KW, Heffelfinger RN, Rosen MR, Keane WM, Pribitkin EA. Superficial musculoaponeurotic system elevation and fat graft reconstruction after superficial parotidectomy. *Laryngoscope.* 2008;118:210-5.
44. Paris J, Richard O, Lafont B, Facon F, Bruzzo M. Aesthetic parotidectomy: face lift incision and SMAS flap. *Rev Laryngol Otol Rhinol (Bord).* 2007;128:261-4.
45. Papadogeorgakis N, Petsinis V, Christopoulos P, Mavrovouniotis N, Alexandridis C. Use of a porcine dermal collagen graft (Permacol) in parotid surgery. *Br J Oral Maxillofac Surg.* 2009;47:378-81.
46. Curry JM, King N, Reiter D, Fisher K, Heffelfinger RN, Pribitkin EA. Meta-analysis of surgical techniques for preventing parotidectomy sequelae. *Arch Facial Plast Surg.* 2009;11:327-31.
47. Bianchi B, Ferri A, Ferrari S, Copelli C, Sesenna E. Improving esthetic results in benign parotid surgery: statistical evaluation of face lift approach, sternocleidomastoid flap

- and superficial musculoaponeurotic system flap application. *J Oral Maxillofac Surg.* 2011;69:1235-41.
48. Uyar Y, Çağlak F, Keleş B, Yıldırım G, Saltürk Z. Extracapsular dissection versus superficial parotidectomy in pleomorphic adenomas of the parotid gland. *Kulak Burun Bogaz Ihtis Derg.* 2011;21:76-9.
 49. Hegazy MA, El Nahas W, Roshdy S. Surgical outcome of modified versus conventional parotidectomy in treatment of benign parotid tumours. *J Surg Oncol.* 2011;103:163-8.
 50. Meningaud JP, Bertolus C, Bertrand JC. Parotidectomy: assessment of a surgical technique including facelift incision and SMAS advancement. *J Craniomaxillofac Surg.* 2006;34:34-7.
 51. Fee Jr WE, Tran LE. Functional outcome after total parotidectomy reconstruction. *Laryngoscope.* 2004;114:223-6.
 52. Taylor SM, Yoo J. Prospective cohort study comparing subcutaneous and sub-superficial musculoaponeurotic system flaps in superficial parotidectomy. *J Otolaryngol.* 2003;32:71-6.
 53. Kerawala CJ, McAloney N, Stassen LF. Prospective randomized trial of the benefits of a sternomastoid flap after superficial parotidectomy. *Br J Oral Maxillofac Surg.* 2002;40:468-72.
 54. Kim SY, Mathog RH. Platysma muscle-cervical fascia-sternocleidomastoid muscle (PCS) flap for parotidectomy. *Head Neck.* 1999;21:428-33.
 55. Marchal F, Sacoun A, Pieyre JM. Advantage of lifting in parotidectomy. *Schweiz Med Wochenschr.* 2000;125:116-21.
 56. Casler JD, Conley J. Sterocleidomastoid muscle transfer and superficial musculoaponeurotic system plication in the prevention of Frey's syndrome. *Laryngoscope.* 1991;101:95-100.
 57. Yu LT, Hamilton R. Frey's syndrome: prevention with conservative parotidectomy and superficial musculoaponeurotic system preservation. *Ann Plast Surg.* 1992;29:217-22.
 58. Bonanno PC, Casson PR. Frey's syndrome: a prevalence phenomenon. *Plast Reconstr Surg.* 1992;89:452-8.
 59. Harada T, Inoue T, Harashina T, Hatoko M, Ueda K. Dermis-fat graft after parotidectomy to prevent Frey's syndrome and the concave deformity. *Ann Plast Surg.* 1993;31:450-2.
 60. Allison GR, Rappaport I. Prevention of Frey's syndrome with superficial musculoaponeurotic system interposition. *Am J Surg.* 1993;166:407-10.
 61. Sultan MR, Wider TM, Hugo NE. Frey's syndrome: prevention with temporoparietal fascial flap interposition. *Ann Plast Surg.* 1995;34:292-7.
 62. Shemen LJ. Expanded polytef for reconstructing postparotidectomy defects and preventing Frey's syndrome. *Arch Otolaryngol Head Neck Surg.* 1995;121:1307-9.
 63. Moulton-Barrett R, Allison G, Rappaport I. Variation's in the use of SMAS (superficial musculoaponeurotic system) to prevent Frey's syndrome after parotidectomy. *Int Surg.* 1996;8:174-6.
 64. Webster K. Early results using a porcine dermal collagen implant as an interpositional barrier to prevent recurrent Frey's syndrome. *Br J Oral Maxillofac Surg.* 1997;35:104-6.
 65. Sood S, Quraishi MS, Jennings CR, Bradley PJ. Frey's syndrome following parotidectomy: prevention using a rotation sternocleidomastoid muscle flap. *Clin Otolaryngol Allied Sci.* 1999;24:365-8.
 66. Dulguerov P, Quinodoz D, Cosendai G, Piletta P, Marchal F, Lehmann W. Prevention of Frey syndrome during parotidectomy. *Arch Otolaryngol Head Neck Surg.* 1999;125:833-9.
 67. Ahmed OA, Kolhe PS. Prevention of Frey's syndrome and volume deficit after parotidectomy using the superficial temporal artery fascial flap. *Br J Plast Surg.* 1999;52:256-60.
 68. Taylor SM, Yoo J, Matthews TW, Lampe HB, Trites JR. Frey's syndrome and parotidectomy flaps: a retrospective cohort study. *Otolaryngol Head Neck Surg.* 2000;122:201-3.
 69. Bonanno PC, Palaia D, Rosenberg M, Casson P. Prophylaxis against Frey's syndrome in parotid surgery. *Ann Plast Surg.* 2000;44:498-501.
 70. Govindaraj S, Cohen M, Genden EM, Costantino PD, Urken ML. The use of acellular dermis in the prevention of Frey's syndrome. *Laryngoscope.* 2001;1993-8.
 71. Gooden EA, Gullane PJ, Irish J, Katz M, Carroll C. Role of the sternocleidomastoid muscle flap preventing Frey's syndrome and maintaining facial contour following superficial parotidectomy. *J Otolaryngol.* 2001;30:98-101.
 72. Cesteley L, Helman J, King S, van de Vyvere G. Temporoparietal fascia flaps and superficial musculoaponeurotic system plication in parotid surgery reduces Frey's syndrome. *J Oral Maxillofac Surg.* 2002;60:1284-97.
 73. Sinha UK, Saadat D, Doherty CM, Rice DH. Use of AlloDerm implant to prevent frey syndrome after parotidectomy. *Arch Facial Plast Surg.* 2003;5:109-12.
 74. Filho WQ, Dedivitis RA, Rapoport A, Guimarães AV. Sternocleidomastoid muscle flap preventing Frey syndrome following parotidectomy. *World J Surg.* 2004;28:361-4.
 75. Hönig JF. Facelift approach with a hybrid SMAS rotation advancement flap in parotidectomy for prevention of scars and contour deficiency affecting the neck and sweat secretion of the cheek. *bj Craniofac Surg.* 2004;15:797-803.
 76. Angspatt A, Yangyuen T, Jindarak S, Chokrungravanont P, Siriwan P. The role of SMAS flap in preventing Frey's syndrome following standard superficial parotidectomy. *J Med Assoc Thai.* 2004;87:624-7.
 77. Asal K, Köybaşıoğlu A, Inal E, Ural A, Uslu SS, Ceylan A, et al. Sternocleidomastoid muscle flap reconstruction during parotidectomy to prevent Frey's syndrome and facial contour deformity. *Ear Nose Throat J.* 2005;84:173-6.
 78. Yoo YM, Lee JS, Park MC, Kim C, Seo SJ, Lee JJ. Dermofat graft after superficial parotidectomy via a modified face-lift incision to prevent Frey syndrome and depressed deformity. *J Craniofac Surg.* 2011;22:1021-3.
 79. Singh N, Kohli M, Kohli H. Innovative technique to reduce incidence of Frey's syndrome after parotid surgery. *Am Surg.* 2011;77:351-4.
 80. Ye WM, Zhu HG, Zheng JW, Wang XD, Zhao W, Zhong LP, et al. Use of allogenic acellular dermal matrix in prevention of Frey's syndrome after parotidectomy. *Br J Oral Maxillofac Surg.* 2008;46:649-52.
 81. Chen W, Li J, Yang Z, Yongjie W, Zhiquan W, Wang Y. SMAS fold flap and ADM repair of the parotid bed following removal of parotid haemangiomas via pre- and retroauricular incisions to improve cosmetic outcome and prevent Frey's syndrome. *J Plast Reconstr Aesthet Surg.* 2008;61:894-9.
 82. Giannone N, Lo Muzio L, Politi M. Extracapsular lumpectomy and SMAS flap for benign parotid tumours: an early outcome in a small number of cases on Frey's syndrome and facial nerve dysfunction. *J Craniomaxillofac Surg.* 2008;36:239-43.
 83. Zhao HW, Li LJ, Han B, Liu H, Pan J. Preventing post-surgical complications by modification of parotidectomy. *Int J Oral Maxillofac Surg.* 2008;37:345-9.
 84. Wille-Bischofberger A, Rajan GP, Linder TE, Schmid S. Impact of the SMAS on Frey's syndrome after parotid surgery: a prospective, long-term study. *Plast Reconstr Surg.* 2007;120:1519-23.

85. de Ru JA, van Benthem PP, Bleys RL, Hordijk GJ. Prevention of Frey syndrome in parotid gland surgery. *J Otolaryngol.* 2007;36:291-5.
86. Wang CC, Wang CP. Preliminary experience with botulinum toxin type A intracutaneous injection for Frey's syndrome. *J Chin Med Assoc.* 2005;68:463-7.
87. Cassady CL. A new concept in the treatment of Frey's syndrome: the use of interpositional dermal grafts. An experimental study in the dog. *Laryngoscope.* 1977;87:962-74.
88. Hays LL. The Frey syndrome: a review and double blind evaluation of the topical use of a new anticholinergic agent. *Laryngoscope.* 1978;88:1796-824.
89. May JS, McGuirt WF. Frey's syndrome: treatment with topical glycopyrrolate. *Head Neck.* 1989;11:85-9.
90. Black MJ, Gunn A. The management of Frey's syndrome with aluminium chloride hexahydrate antiperspirant. *Ann R Coll Surg Engl.* 1990;72:49-52.
91. Laccourreye O, Bonan B, Brasnu D, Laccourreye H. Treatment of Frey's syndrome with topical 2% diphemanil methylsulfate (Prantal): a double-blind evaluation of 15 patients. *Laryngoscope.* 1990;100:651-3.
92. Schulze-Bonhage A, Schroder M, Ferbert A. Botulinum toxin in the therapy of gustatory sweating. *J Neurol.* 1996;243:143-6.
93. Laskawi R, Drobik C, Schönebeck C. Up-to-date report of botulinum toxin type A treatment in patients with gustatory sweating (Frey's syndrome). *Laryngoscope.* 1998;108:381-4.
94. Laccourreye O, Muscatelo L, Naude C, Bonan B, Brasnu D. Botulinum toxin type A for Frey's syndrome: a preliminary prospective study. *Ann Otol Rhinol Laryngol.* 1998;107:52-5.
95. Naumann M, Zellner M, Toyka KV, Reiners K. Treatment of gustatory sweating with botulinum toxin. *Ann Neurol.* 1997;42:973-5.
96. Bjerkhoel A, Trobbo O. Frey's syndrome: treatment with botulinum toxin. *J Laryngol Otol.* 1997;111:839-44.
97. Laccourreye O, Muscatello L, Gutierrez-Fonseca R, Seckin S, Brasnu D, Bonan B. Severe Frey syndrome after parotidectomy: treatment with botulinum neurotoxin type A. *Ann Otolaryngol Chir Cervicofac.* 1999;116:137-42.
98. Rubinstein RY, Rosen A, Leeman D. Frey syndrome: treatment with temporoparietal fascia flap interposition. *Arch Otolaryngol Head Neck Surg.* 1999;125:808-11.
99. Birch JF, Varma SK, Narula AA. Botulinum toxoid in the management of gustatory sweating (Frey's syndrome) after superficial parotidectomy. *Br J Plast Surg.* 1999;52:230-1.
100. Arad-Cohen A, Blitzer A. Botulinum toxin treatment for symptomatic Frey's syndrome. *Otolaryngol Head Neck Surg.* 2000;122:237-40.
101. von Lindern JJ, Niederhagen B, Bergé S, Hägler G, Reich RH. Frey syndrome: treatment with type A botulinum toxin. *Cancer.* 2000;89:1659-63.
102. Tugnoli V, Marchese RR, Eleopra R, Quatrala R, Capone JG, Pastore A, et al. The role of gustatory flushing in Frey's syndrome and its treatment with botulinum toxin type A. *Clin Auton Res.* 2002;12:174-8.
103. Teive HA, Troiano AR, Robert F, Iwamoto FM, Maniglia JJ, Mocellin M, et al. Botulinum toxin for treatment of Frey's syndrome: report of two cases. *Arq Neuropsiquiatr.* 2003;61:256-8.
104. Eckardt A, Kuettner C. Treatment of gustatory sweating (Frey's syndrome) with botulinum toxin A. *Head Neck.* 2003;25:624-8.
105. Bakke M, Max Thorsen N, Bardow A, Dalager T, Eckhart Thomsen C, Regeur L. Treatment of gustatory sweating with low-dose botulinum toxin A: a case report. *Acta Odontol Scand.* 2006;64:129-33.
106. Khoo SG, Keogh IJ, Timon C. The use of botulinum toxin in Frey's Syndrome. *Ir Med J.* 2006;99:136-7.
107. Clayman MA, Clayman SM, Seagle MB. A review of the surgical and medical treatment of Frey syndrome. *Ann Plast Surg.* 2006;57:581-4.
108. Cantarella G, Berlusconi A, Mele V, Cogiமானian F, Barbieri S. Treatment of Frey's syndrome with botulinum toxin type B. *Otolaryngol Head Neck Surg.* 2010;143:214-8.
109. Ng S, Torjek C, Hovan A. Management of Frey syndrome using botulinum neurotoxin: a case report. *J Can Dent Assoc.* 2009;75:651-4.
110. Martos-Díaz P, Castillo RB, Plata MM, Gías LN, Nieto CM, Lee GY, et al. Clinical results in the management of Frey's syndrome with injections of Botulinum toxin. *Med Oral Patol Oral Cir Bucal.* 2008;13:248-52.
111. Hartl DM, Julieron M, LeRidant AM, Janot F, Marandas P, Travagli JP. Botulinum toxin A for quality of life improvement in post-parotidectomy gustatory sweating (Frey's syndrome). *J Laryngol Otol.* 2008;122:1100-4.
112. Pomprasit M, Chintrakarn C. Treatment of Frey's syndrome with botulinum toxin. *J Med Assoc Thai.* 2007;90:2397-402.
113. Bednarek J, Reid W, Matsumoto T. Frey's syndrome. *Am J Surg.* 1976;131:592-4.
114. Olson RE, Walters CL, Powell WJ. Gustatory sweating caused by blunt trauma. *J Oral Surg.* 1977;35:306-8.
115. Ruemping DR. The auriculotemporal syndrome: report of case. *ASDC J Dent Child.* 1985;52:220-2.
116. Schmidseider R, Scheunemann H. Nerve injury in fractures of the condylar neck. *J Maxillofac Surg.* 1977;5:186-90.
117. Goodman RS. Frey's syndrome: secondary to condylar fracture. *Laryngoscope.* 1986;96:1397-8.
118. Sverzut CE, Trivellato AE, Serra EC, Ferraz EP, Sverzut AT. Frey's syndrome after condylar fracture: case report. *Braz Dent J.* 2004;15:159-62.
119. Bachmann K, Standl N, Kaifi J, Busch P, Winkler E, Mann O, et al. Thoracoscopic sympathectomy for palmar and axillary hyperhidrosis: four-year outcome and quality of life after bilateral 5-mm dual port approach. *Surg Endosc.* 2009;23:1587-93.
120. Kapetanos AT, Furlan AD, Mailis-Gagnon A. Characteristics and associated features of persistent post-sympathectomy pain. *Clin J Pain.* 2003;19:192-9.
121. Lai YT, Yang LH, Chio CC, Chen HH. Complications in patients with palmar hyperhidrosis treated with transthoracic endoscopic sympathectomy. *Neurosurgery.* 1997;41:110-3.
122. Nesathurai S, Harvey DT, Schatz SW. Gustatory facial sweating subsequent to upper thoracic sympathectomy. *Arch Phys Med Rehabil.* 1995;76:104-7.
123. Parkash S, Ramakrishnan K. Gustatory syndrome following radical neck dissection. *Aust N Z J Surg.* 1983;53:491-2.
124. Graham RM, Baldwin AJ. An unusual cause of Frey syndrome. *Br J Oral Maxillofac Surg.* 2009;47:146-7.
125. Hanowell S, Lees DE, MacNamara T. Auriculotemporal syndrome after combined modality therapy for cancer. *South Med J.* 1979;72:1116-7.
126. Earley MJ, Stack MM. Gustatory sweating following submandibular gland excision. *Br J Plast Surg.* 1988;41:420-1.
127. McEwen DR, Sanchez MM. Complications associated with excision of a submandibular salivary gland tumor. *AORN J.* 1996;64:109-11.
128. Teague A, Akhtar S, Phillips J. Frey's syndrome following submandibular gland excision: an unusual postoperative complication. *ORL J Otorhinolaryngol Relat Spec.* 1998;60:346-8.

129. Persaud NA, Myer 3rd CM, Rutter MJ. Gustatory sweating syndrome of the submandibular gland. *Ear Nose Throat J.* 2000;79:111-2.
130. Báez A, Paleari J, Durán MN, Rudy T, Califano I, Barbona N, et al. Frey syndrome secondary to submaxillectomy and botulinic treatment. *Medicina (B Aires).* 2007;67:478-80.
131. Kryshchalskyj B, Weinberg S. An assessment for auriculotemporal syndrome following temporomandibular joint surgery through the preauricular approach. *J Oral Maxillofac Surg.* 1989;47:3-6.
132. Swanson KS, Laskin DM, Campbell RL. Auriculotemporal syndrome following the preauricular approach to temporomandibular joint surgery. *J Oral Maxillofac Surg.* 1991;49:680-2.
133. Drummond PD, Boyce GM, Lance JW. Postherpetic gustatory flushing and sweating. *Ann Neurol.* 1987;21:559-63.
134. Friedman JH. Hemifacial gustatory sweating due to Pancoast's tumor. *Am J Med.* 1987;82:1269-71.
135. Schnarch A, Markitzu A. Dysgeusia, gustatory sweating, and crocodile tears syndrome induced by a cerebellopontine angle meningioma. *Oral Surg Oral Med Oral Pathol.* 1990;70:711-4.
136. Dunaway DJ, McLean NR. Gustatory sweating in a free flap. *Br J Plast Surg.* 1996;49:471-2.
137. Mehta M, Friedman SG, Frankini LA, Scher LA, Setzen M. Frey's syndrome after carotid endarterectomy. *Ann Vasc Surg.* 1999;13:232-4.
138. Güerri J, Stoyanoff J. Atypical Frey syndrome as a complication of Obwegeser osteotomy. *J Craniofac Surg.* 1998;9:543-7.
139. Sheehy TW. Diabetic gustatory sweating. *Am J Gastroenterol.* 1991;86:1514-7.
140. Shaw JE, Parker R, Hollis S, Gokal R, Boulton AJ. Gustatory sweating in diabetes mellitus. *Diabet Med.* 1996;13:1033-7.
141. van der Linden J, Sinnige HA, van den Dorpel MA. Gustatory sweating and diabetes. *Neth J Med.* 2000;56:159-62.
142. Blair DI, Sagel J, Taylor I. Diabetic gustatory sweating. *South Med J.* 2002;95:360-2.
143. Diskin CJ, Stokes TJ, Dansby LM, Radcliff L, Carter TB. Gustatory sweating recurring on peritoneal dialysis but resolving during periods of hemodialysis. *Hemodial Int.* 2008;12:230-2.
144. Mealey BL. Bilateral gustatory sweating as a sign of diabetic neuropathy. *Oral Surg Oral Med Oral Pathol.* 1994;77:113-5.
145. Johnson IJ, Birchall JP. Bilateral auriculotemporal syndrome in childhood. *Int J Pediatr Otorhinolaryngol.* 1995;32:83-6.
146. Dizon MV, Fischer G, Jopp-McKay A, Treadwell PW, Paller AS. Localized facial flushing in infancy. Auriculotemporal nerve (Frey) syndrome. *Arch Dermatol.* 1997;133:1143-5.
147. Carpintero Hurtado N, Sainz Gómez C, García Cariñena M, Virto Ruiz MT. Frey's syndrome: report of three cases with two distinct etiopathogeneses. *An Pediatr (Barc).* 2006;64:588-90.
148. Thoma-Uszynski S, Mahler V. Incomplete auriculotemporal nerve syndrome-mimicry of oral allergy syndrome. *Eur J Dermatol.* 2007;17:157-9.
149. Díez E, Boixeda P. Frey's syndrome in childhood. *Actas Dermosifiliogr.* 2007;98:45-6.
150. Farman M, Zaitoun H. Auriculotemporal nerve syndrome in association with congenital haemangiopericytoma: a case report. *Eur J Paediatr Dent.* 2010;11:213-5.
151. Martínez-Baylach J, Aragón T, Galdós H, Herrera C, Rubio de Abajo I. Frey's syndrome secondary to an obstetric trauma: Presentation of 2 cases and a review of the literature. *An Pediatr (Barc).* 2010;72:272-7.
152. Sethuraman G, Mancini AJ. Familial auriculotemporal nerve (Frey) syndrome. *Pediatr Dermatol.* 2009;26:302-5.
153. Davis RS, Strunk RC. Auriculotemporal syndrome in childhood. *Am J Dis Child.* 1981;135:832-3.
154. Clarós P, González-Enseñat MA, Arimany J, Vincente MA, Clarós A. Frey syndrome in childhood. *Acta Otorrinolaringol Esp.* 1993;44:385-6.
155. Reche Frutos M, García Ara MC, Boyano T, Díaz Pena JM. Syndrome auriculotemporal. *Allergol Immunopathol (Madr).* 2001;29:33-4.
156. Kaddu S, Smolle J, Komericki P, Kerl H. Auriculotemporal (Frey) syndrome in late childhood: an unusual variant presenting as gustatory flushing mimicking food allergy. *Pediatr Dermatol.* 2000;17:126-8.
157. van Gorp V, Verfaillie G, Verborgh C, Camu F. Frey's syndrome after elective thyroidectomy: a case report. *Acta Chir Belg.* 2008;108:613-5.
158. de Taddéo P, Renou G, der Agopian P, Sénéchal G. A case of cryptogenetic Frey's syndrome (author's transl). *Ann Otolaryngol Chir Cervicofac.* 1978;95:703-5.
159. Freeman GL. Gustatory sweating in the differential diagnosis of food allergy. *Allergy Asthma Proc.* 1998;19:1-2.
160. Karunanathan CG, Kim HL, Kim JH. An unusual case of bilateral auriculotemporal syndrome presenting to an allergist. *Ann Allergy Asthma Immunol.* 2002;89:104-5.
161. Santa Cruz Ruiz S, Muñoz Herrera A, Santa Cruz Ruiz P, Gil Melcon M, Batuecas Caletrio A. Idiopathic Frey's syndrome under the appearance of a recurrent otitis externa. *Acta Otorrinolaringol Esp.* 2005;56:83-5.
162. Redleaf MI, McCabe BF. Gustatory otorrhea: Frey's syndrome of the external auditory canal. *Ann Otol Rhinol Laryngol.* 1993;102:438-40.
163. Sonsale A, Sharp JF, Johnson IJ. Gustatory sweating of the external auditory canal. *J Laryngol Otol.* 1999;113:1000-1.
164. Dulguerov P, Quinodoz D, Vaezi A, Cosendai G, Piletta P, Lehmann W. New objective and quantitative tests for gustatory sweating. *Acta Otolaryngol.* 1999;119:599-603.
165. Laccourreye O, Bernard D, de Lacharriere O, Bazin R, Brasnu D. Frey's syndrome analysis with biosensor. A preliminary study. *Arch Otolaryngol Head Neck Surg.* 1993;119:940-4.
166. Laccourreye O, Bernard D, de Lacharriere O, Bazin R, Jouffre V, Brasnu D. Contribution of L lactate and amino-acid enzymatic biosensors for the analysis of Frey syndrome. *Ann Otolaryngol Chir Cervicofac.* 1994;111:347-52.
167. Isogai N, Kamiishi H. Application of medical thermography to the diagnosis of Frey's syndrome. *Head Neck.* 1997;19:143-7.
168. Roark DT, Sessions RB, Alford BR. Frey's syndrome-a technical remedy. *Ann Otol Rhinol Laryngol.* 1975;84:734-9.
169. Thomas RL. Tympanic neurectomy and chorda tympani section. *Aust N Z J Surg.* 1980;50:352-5.
170. Torretta S, Pignataro L, Capaccio P, Brevi A, Mazzola R. Fat injections for the management of post-parotidectomy. Frey syndrome: A technical note. *J Craniomaxillofac Surg.* 2011;1e4.
171. Shaw JE, Abbott CA, Tindle K, Hollis S, Boulton AJ. A randomised controlled trial of topical glycopyrrolate, the first specific treatment for diabetic gustatory sweating. *Diabetologia.* 1997;40:299-301.
172. Urman JD, Bobrove AM. Diabetic gustatory sweating successfully treated with topical glycopyrrolate: report of a case and review of the literature. *Arch Intern Med.* 1999;159:877-8.
173. Hays LL, Novack AJ, Worsham JC. The Frey syndrome: a simple, effective treatment. *Otolaryngol Head Neck Surg.* 1982;90:419-25.

174. Atkin SL, Brown PM. Treatment of diabetic gustatory sweating with topical glycopyrrolate cream. *Diabet Med.* 1996;13:493-4.
175. Harper KE, Spielvogel RL. Frey's syndrome. *Int J Dermatol.* 1986;25:524-6.
176. Drobik C, Laskawi R. Frey's syndrome: treatment with botulinum toxin. *Acta Otolaryngol.* 1995;115:459-61.
177. Guntinas-Lichius O. Management of Frey's syndrome and hypersialorrhea with botulinum toxin. *Facial Plast Surg Clin North Am.* 2003;11:503-13.
178. Glaser DA. The use of botulinum toxins to treat hyperhidrosis and gustatory sweating syndrome. *Neurotox Res.* 2006;9:173-7.
179. Luna Ortiz K, Rascon Ortiz M, Sansón Riofrio JA, Villavicencio Valencia V, Mosqueda Taylor A. Control of Frey's syndrome in patients treated with botulinum toxin type A. *Med Oral Patol Oral Cir Bucal.* 2007;12:E79-84.
180. Kyrmizakis DE, Pangalos A, Papadakis CE, Logothetis J, Maroudias NJ, Helidonis ES. The use of botulinum toxin type A in the treatment of Frey and crocodile tears syndromes. *J Oral Maxillofac Surg.* 2004;62:840-4.
181. Laccourreye O, Akl E, Gutierrez-Fonseca R, Garcia D, Brasnu D, Bonan B. Recurrent gustatory sweating (Frey syndrome) after intracutaneous injection of botulinum toxin type A: incidence, management, and outcome. *Arch Otolaryngol Head Neck Surg.* 1999;125:283-6.
182. de Bree R, Duyndam JE, Kuik DJ, Leemans CR. Repeated botulinum toxin type A injections to treat patients with Frey syndrome. *Arch Otolaryngol Head Neck Surg.* 2009;135:287-90.
183. Beerens AJ, Snow GB. Botulinum toxin A in the treatment of patients with Frey syndrome. *Br J Surg.* 2002;89:116-9.
184. Laskawi R, Rohrbach S. Treatment of gustatory sweating with botulinum toxin: special aspects. *ORL J Otorhinolaryngol Relat Spec.* 2001;63:294-7.
185. Restivo DA, Lanza S, Patti F, Giuffrida S, Marchese-Ragona R, Bramanti P, et al. Improvement of diabetic autonomic gustatory sweating by botulinum toxin type A. *Neurology.* 2002;59:1971-3.
186. Dulguerov P, Quinodoz D, Cosendai G, Piletta P, Lehmann W. Frey syndrome treatment with botulinum toxin. *Otolaryngol Head Neck Surg.* 2000;122:821-7.