



Revista Portuguesa de Estomatologia, Medicina Dentária e Cirurgia Maxilofacial

www.elsevier.pt/spemd



Caso clínico

Tumor odontogénico queratoquístico. Uma abordagem cirúrgica conservadora



Gonçalo Dias^a, Paulo Valejo Coelho^a, Mariana Calado Ribeiro^b e Mafalda Mourato^{b,*}

^a Departamento de Cirurgia e Medicina e Patologia Oral, Faculdade de Medicina Dentária da Universidade de Lisboa, Lisboa, Portugal

^b Prática Privada, Lisboa, Portugal

INFORMAÇÃO SOBRE O ARTIGO

Historial do artigo:

Recebido a 24 de novembro de 2014

Aceite a 11 de abril de 2015

On-line a 4 de junho de 2015

Palavras-chave:

Quisto odontogénico

Neoplasias dos maxilares

Humanos

Procedimentos de cirurgia oral

Patologias mandibulares

R E S U M O

O tumor odontogénico queratoquístico (TOQ), classificado pela WHO em 2005, é uma lesão odontogénica intraóssea benigna uni ou multiquistica que apresenta um revestimento epitelial estratificado escamoso paraqueratinizado com comportamento infiltrativo e potencialmente agressivo. Este artigo tem como objetivo a apresentação de uma abordagem conservadora de um caso clínico de uma paciente de género feminino de 35 anos, com expansão da cortical óssea inferior esquerda e com diagnóstico histopatologicamente confirmado de TOQ.

© 2015 Sociedade Portuguesa de Estomatologia e Medicina Dentária. Publicado por Elsevier España, S.L.U. Este é um artigo Open Access sob a licença de CC BY-NC-ND (<http://creativecommons.org/licenses/by-nc-nd/4.0/>).

Keratocystic Odontogenic Tumour. A conservative surgical approach

A B S T R A C T

Keratocystic odontogenic tumor (KCOT) was reclassified by the World Health Organization (WHO) in 2005, as a benign odontogenic lesion, uni or multicystic, which presents a squamous stratified parakeratinized epithelial lining associated with an infiltrative and potentially aggressive behaviour. Due to KCOT recurrence rates, many therapeutic approaches have been suggested. The main purpose of this paper is to present a conservative approach of a case of a thirty-five year old female patient, with cortical bone expansion in the posterior area of the left side mandible and a histopathologically confirmed diagnosis of KCOT.

© 2015 Sociedade Portuguesa de Estomatologia e Medicina Dentária. Published by Elsevier España, S.L.U. This is an open access article under the CC BY-NC-ND license (<http://creativecommons.org/licenses/by-nc-nd/4.0/>).

Keywords:

Odontogenic cysts

Jaw neoplasms

Humans

Oral surgical procedures

Mandibular diseases

* Autor para correspondência.

Correio eletrónico: Mafalda.mourato@gmail.com (M. Mourato).

<http://dx.doi.org/10.1016/j.rpemd.2015.04.008>

1646-2890/© 2015 Sociedade Portuguesa de Estomatologia e Medicina Dentária. Publicado por Elsevier España, S.L.U. Este é um artigo Open Access sob a licença de CC BY-NC-ND (<http://creativecommons.org/licenses/by-nc-nd/4.0/>).

Introdução

O tumor odontogénico queratoquístico (TOQ), classificado pela WHO em 2005, é uma lesão odontogénica intraóssea benigna uni ou multiquística que apresenta um revestimento epitelial estratificado escamoso paraqueratinizado com um comportamento infiltrativo e potencialmente agressivo¹⁻⁷.

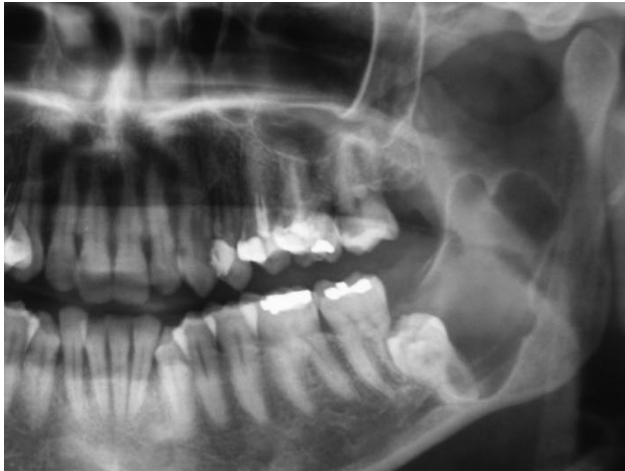

Figura 1 – Ortopantomografia inicial, lesão radiolúcida na zona do 3.º quadrante.

Relativamente a esta entidade estão descritas elevadas taxas de destruição tecidual local, capacidade de penetração do epitélio no tecido conjuntivo subjacente, presença de figuras mitóticas na camada suprabasal e associação com uma mutação do gene supressor tumoral, PTCH, no cromossoma 9q22.3-q31. No que diz respeito à sua etiologia, a teoria mais aceite é que esta neoplasia tenha origem na lâmina dentária ou nos seus remanescentes, que inclui a lâmina dentária pré-funcional, que está mais frequentemente presente na região posterior dos maxilares, onde a ocorrência da lesão é também mais frequente⁸. Duas variantes são descritas de acordo com a associação a manifestações sistémicas: o tumor queratoquístico solitário (não associado a qualquer manifestação sistémica) e o tumor queratoquístico associado a indivíduos com a síndrome de Gorlin-Goltz^{1-3,9}. Estas lesões caracterizam-se, na maioria dos casos, por lesões assintomáticas, sendo frequentemente achados radiográficos em exames de rotina ou aquando da ocorrência de infeção secundária^{2-4,10-13}.

A tumefação é o principal sintoma destes pacientes, seguido de dor, alterações da sensibilidade nervosa, bem como trismus ou celulite^{1,3,7,10-12,14,15}.

Radiograficamente os TOQ apresentam-se como lesões radiolúcidas ovoides bem definidas, podendo ser uni ou multiloculares, com limites corticais regulares ou de aparência irregular^{1,3,4,6,7,10,11,15,16}. É fundamental compreender que a aparência clínica e radiográfica do TOQ não é considerada patognomónica da lesão, podendo ser semelhante à de

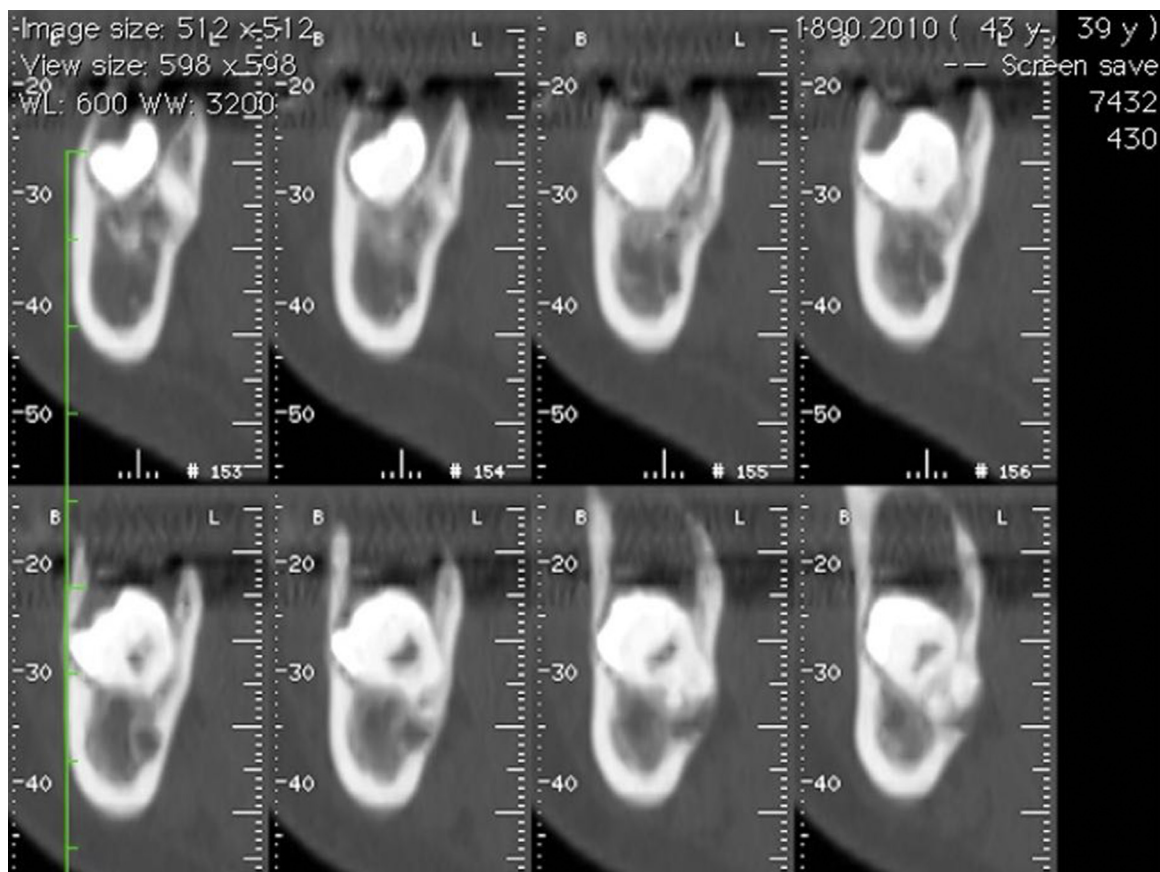


Figura 2 – Tomografia axial computadorizada inicial, cortes axiais da zona da lesão.

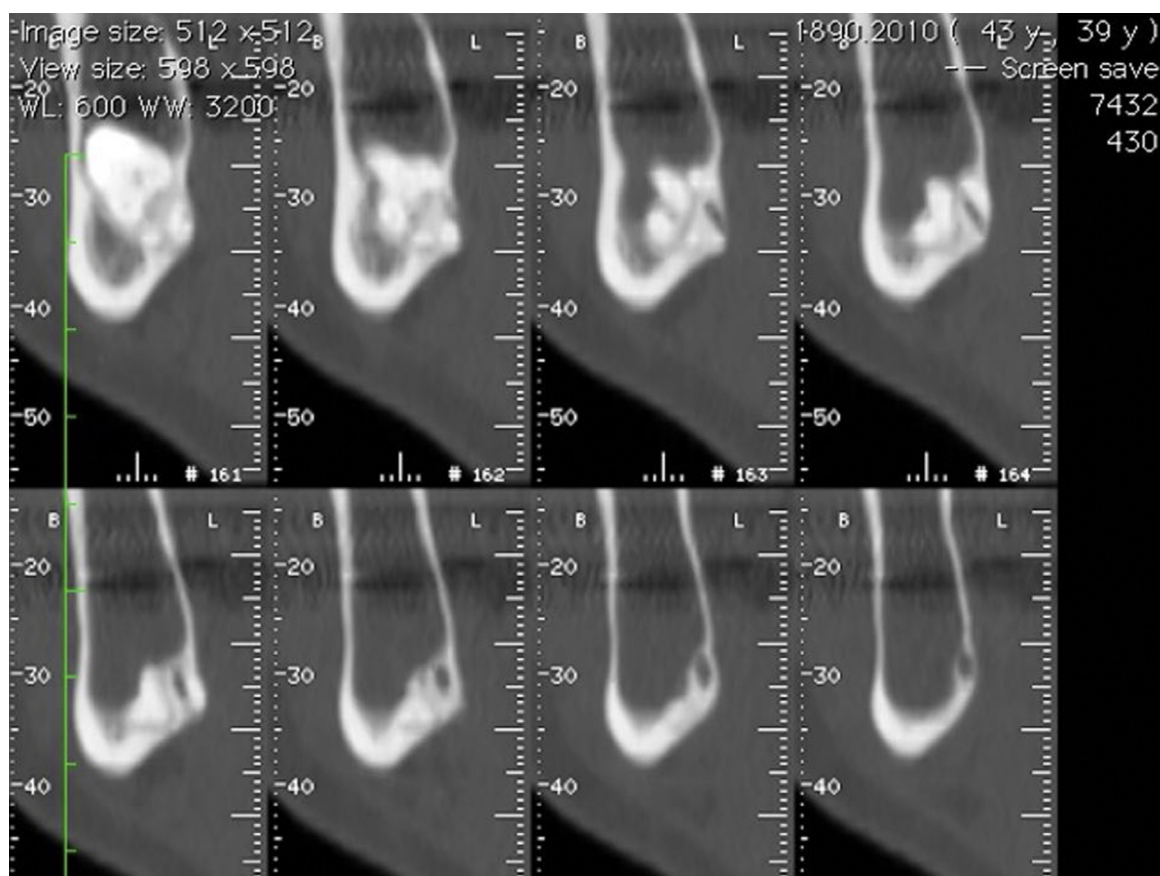


Figura 3 – Tomografia axial computadorizada inicial, cortes axiais da zona da lesão.

outros quistos ou tumores. Assim, o seu diagnóstico definitivo depende da análise histológica da lesão^{3,4,11}.

As características particulares desta lesão neoplásica têm gerado controvérsia na comunidade científica sobre quais as

abordagens cirúrgicas indicadas para o sucesso no tratamento do tumor.

Devido à sua elevada taxa de recorrência têm sido sugeridas uma variedade de abordagens cirúrgicas.

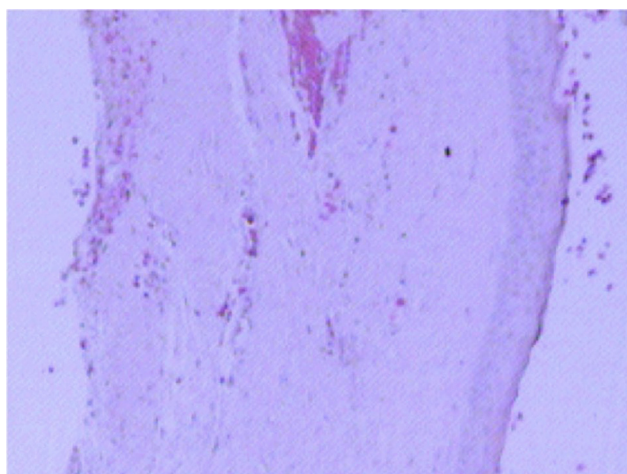


Figura 4 – Lâmina histológica da lesão vista ao microscópio óptico com coloração de hematoxilina-eosina (HE) com aumento de 200 x. A lâmina mostra a parede do quisto constituído por tecido fibroso com tecido inflamatório inespecífico, revestido por epitélio estratificado pavimentoso com superfície paraqueratinizada e ondulada.

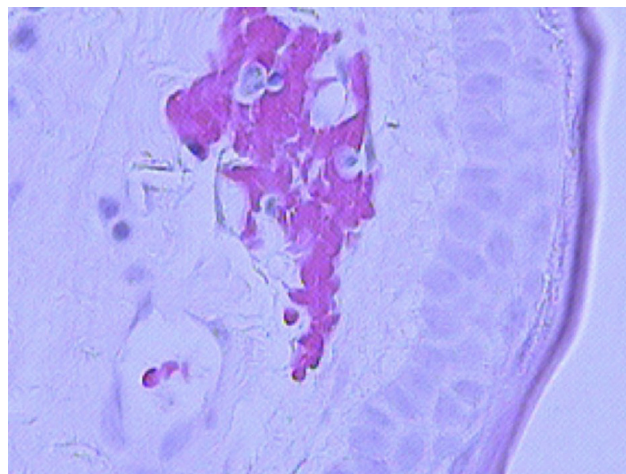


Figura 5 – Lâmina histológica da lesão vista ao microscópio óptico com coloração de hematoxilina-eosina (HE) com aumento de 400 x. A lâmina mostra a parede do quisto constituído por tecido fibroso com tecido inflamatório inespecífico, revestido por epitélio estratificado pavimentoso com superfície paraqueratinizada e ondulada.

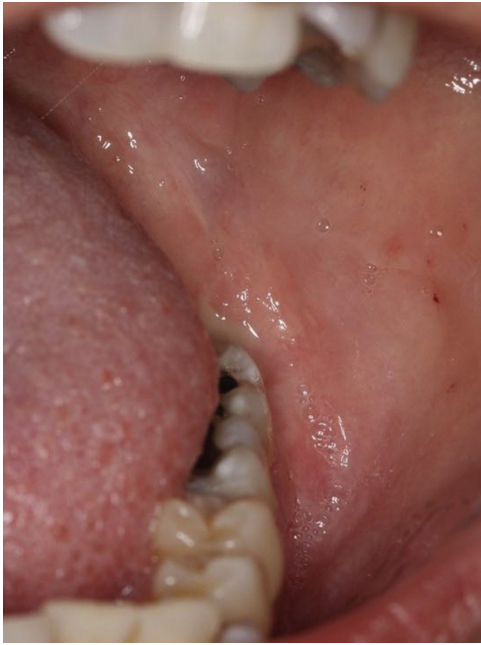

Figura 6 – Zona intervencionada, pré-marsupialização.

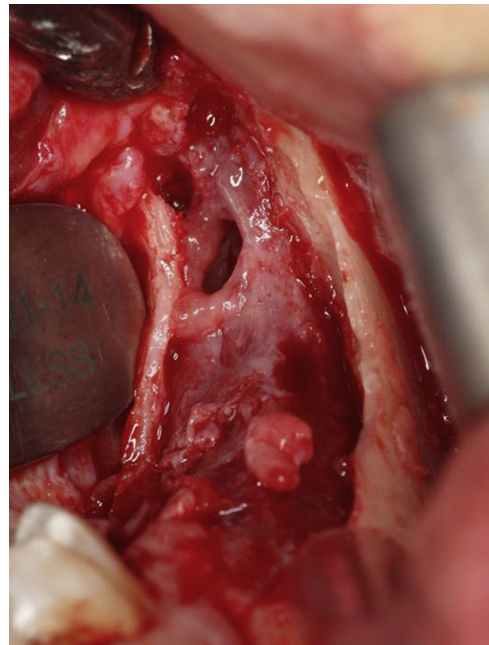


Figura 8 – Remoção do teto do tumor odontogênico queratoquístico.

A marsupialização e a descompressão são técnicas que permitem a diminuição da pressão intraluminal da cavidade. A marsupialização consiste na remoção cirúrgica de uma parede do corpo da lesão seguida da sutura dos bordos do tumor à mucosa adjacente. Cria-se assim uma janela cirúrgica que comunica com a cavidade oral, permitindo que esta seja posteriormente irrigada de forma regular pelo paciente¹⁷⁻¹⁹.

A descompressão/marsupialização, curetagem e enucleação simples são considerados métodos cirúrgicos mais conservadores que têm em consideração as características de lesão quística do TOQ, o que permite a manutenção das estruturas anatómicas adjacentes ao TOQ^{18,20-24}. Por outro lado, a enucleação associada a terapias adjuvantes (ostectomia periférica, irrigação com solução de Carnoy e/ou nitrogênio

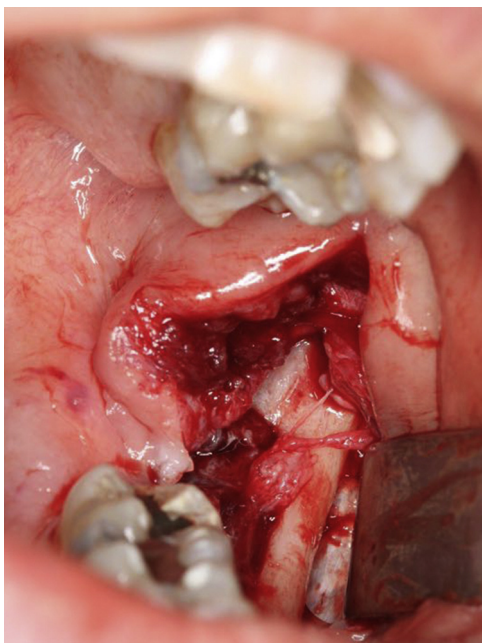


Figura 7 – Após incisão e destacamento dos tecidos envolventes.

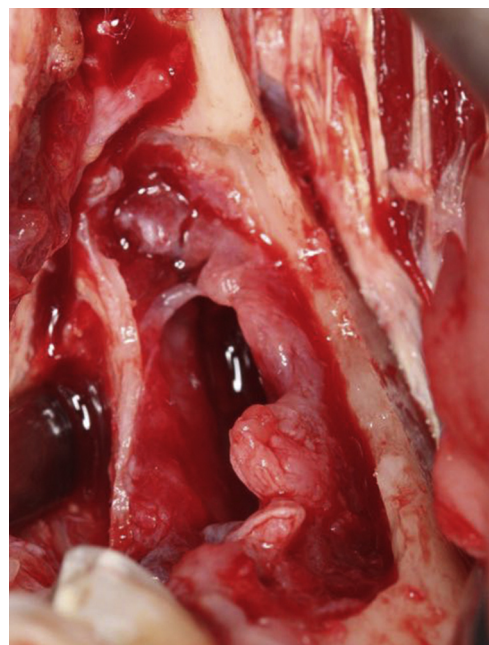


Figura 9 – Remoção do teto do tumor odontogênico queratoquístico.

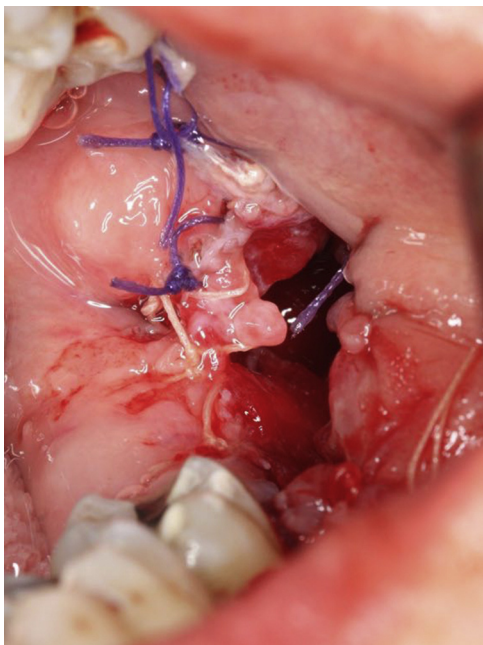


Figura 10 – Estabelecimento de uma via de comunicação com encerramento parcial para posterior irrigação por parte da paciente.

líquido) e resseção em bloco (marginal ou segmentar) são considerados métodos mais agressivos que se caracterizam por uma abordagem que tem em consideração a natureza neoplásica da lesão^{19,23-26}. Apesar de ter sido descrita por vários autores, a malignização deste tipo de lesões em carcinoma de células espinhosas é uma situação rara^{19,27-34}.

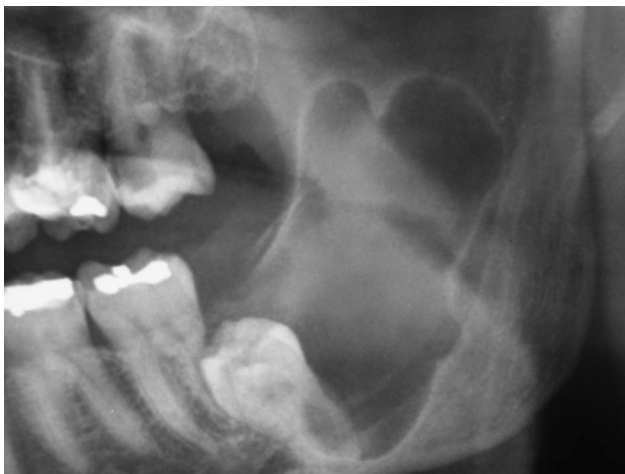

Figura 11 – Ortopantomografia inicial, lesão radiolúcida na zona do 3.º quadrante.

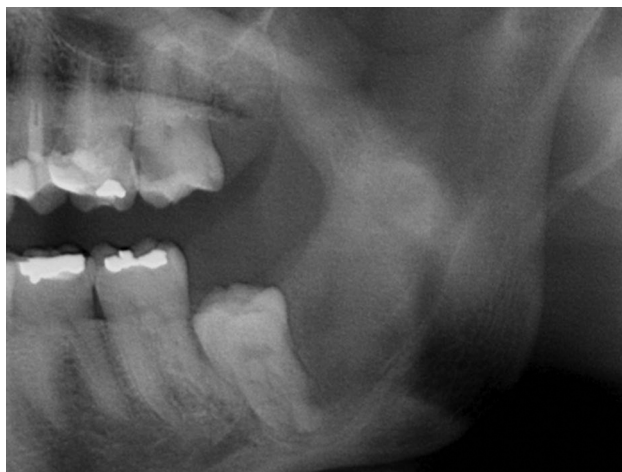

Figura 12 – Ortopantomografia após um ano onde é visível diminuição significativa da lesão na zona do 3.º quadrante.

Caso clínico

Paciente de 35 anos de idade, género feminino, leucodérmica e saudável. Referenciada pelo médico dentista generalista, sem histórica clínica relevante e sem qualquer tipo de sintomas. No exame clínico intraoral foi observada a ausência do 3.º molar esquerdo inferior e uma ligeira expansão da cortical.

Na ortopantomografia (OPG) verificou-se a presença de uma lesão unilocular radiolúcida, com bordos regulares e bem definidos na zona do corpo e ramo mandibular esquerdo e deslocamento do 3.º molar inferior (fig. 1). A tomografia computadorizada (TC) demonstrou expansão da cortical óssea na mesma zona (figs. 2 e 3).

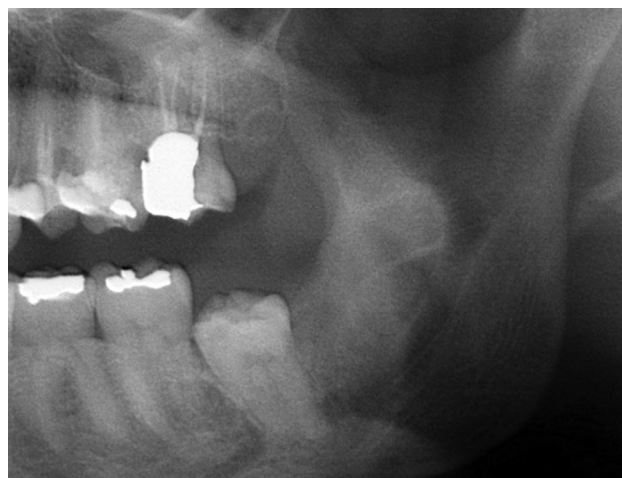


Figura 13 – Ortopantomografia após 2 anos onde é visível a regressão da lesão e se pode verificar uma imagem de possível regeneração óssea.

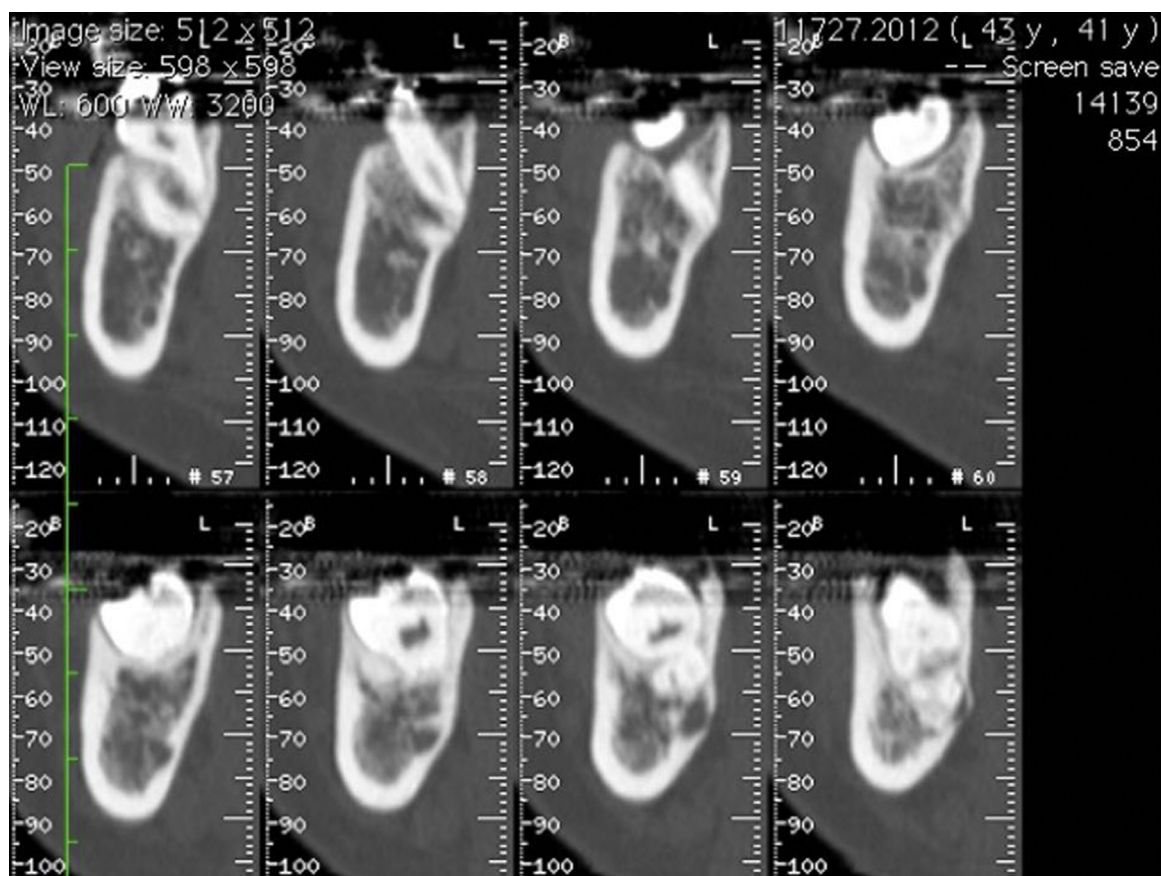


Figura 14 – Tomografia axial computadorizada após 2 anos, cortes axiais da zona da lesão, demonstrando a diminuição da expansão da cortical e possível regeneração óssea.

De forma a excluir outras lesões quísticas dos maxilares, foi realizada uma biópsia incisiva confirmando desta forma o diagnóstico provisório de TOQ. Foram biopsados 2 fragmentos demonstrativos da parede do quisto, com 6,5 e 6,2 mm, respetivamente, e enviados para análise. As amostras analisadas demonstraram presença, na parede do quisto, de tecido fibroso com inflamação crónica inespecífica e revestida por epitélio estratificado pavimentoso com superfície paraquetatinizada e ondulada, confirmando assim o diagnóstico provisório de TOQ (figs. 4 e 5).

Desta forma foram excluídas outras lesões radiolúcidas com características clínicas semelhantes como ameloblastoma e quisto dentífero.

Devido à extensão do tumor o plano de tratamento foi definido em 2 fases cirúrgicas: numa primeira fase procedeu-se à marsupialização e numa segunda fase protocolou-se enucleação em conjugação com um método adjuvante.

O local a intervir foi anestesiado com solução injetável de articaína com vasoconstritor a 4% (Laboratórios Normon, S.A., Madrid, Espanha) através da anestesia locorreional.

Após a incisão com bisturi com lâmina 11 (B. Braun, Tuttingen, Alemanha) e destacamento dos tecidos envolventes,

foi criada uma janela cirúrgica de modo a aceder à parede do tumor sendo esta posteriormente suturada com sutura de poliglactina 910 de 5-0 (Vicryl®, Ethicon, Livingston, Escócia) à mucosa oral. Desta forma estabeleceu-se uma via de comunicação entre o tumor e cavidade oral de forma a permitir à paciente proceder a irrigações diárias com soro fisiológico durante um período mínimo de 6 meses (figs. 6-10). Durante esta fase foi feito um controlo semanal para verificar que a comunicação estabelecida com a lesão não encerrava.

Passados doze meses foi realizada nova OPG para verificar o tamanho da lesão. Radiograficamente verificou-se a ausência de margens corticalizadas e a diminuição significativa da radiolucidez da lesão, sendo essa compatível com a sua regressão e possível regeneração óssea. Na TC é evidente uma diminuição da expansão da cortical (figs. 11 e 12).

Após análise cuidada do exame complementar optou-se por não se realizar uma segunda fase cirúrgica, onde estava incluída a enucleação da lesão.

O controlo realizado através de OPG e TC 2 anos após a primeira cirurgia não demonstrou sinais de recorrência, sendo ainda evidenciado um grau significativo de regeneração óssea (figs. 13-15).

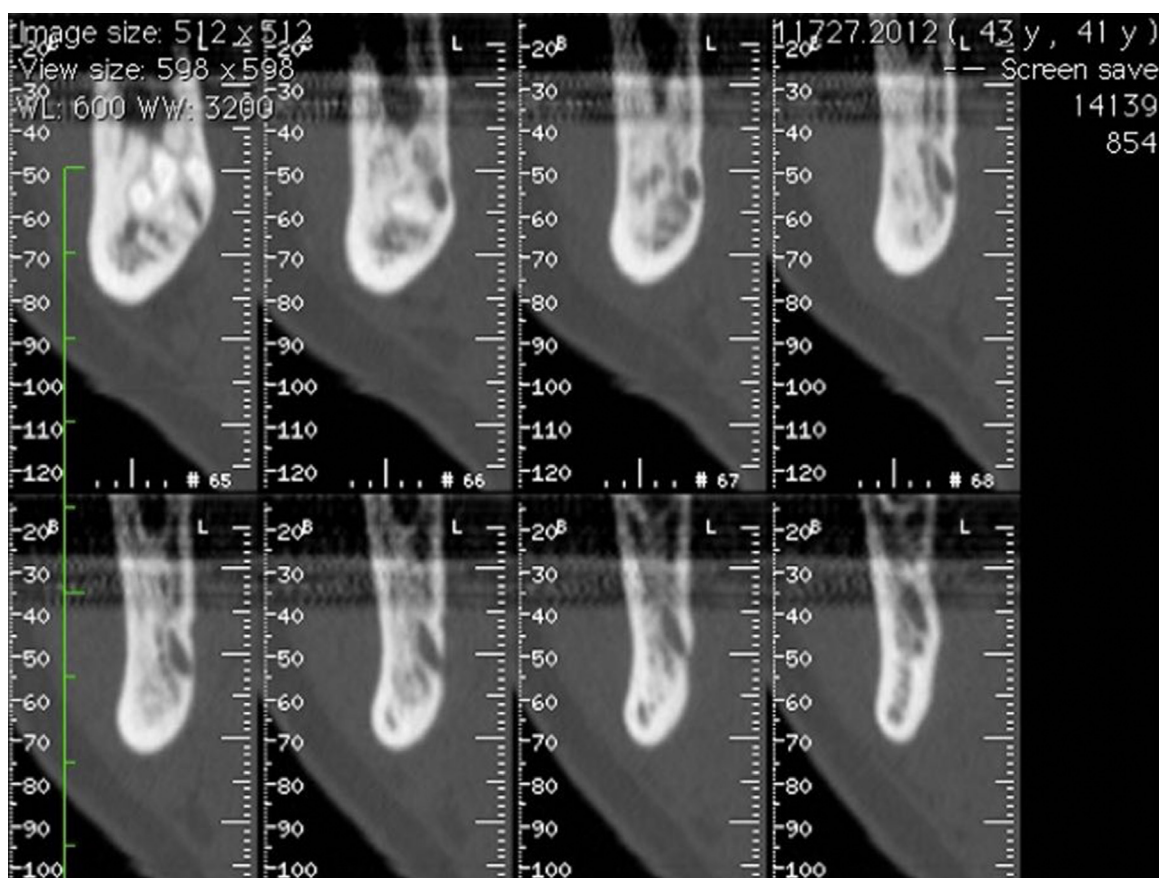


Figura 15 – Tomografia axial computadorizada após 2 anos, cortes axiais da zona da lesão, demonstrando a diminuição da expansão da cortical e possível regeneração óssea.

Discussão e conclusões

O TOQ é uma lesão odontogênica intraóssea benigna com comportamento agressivo. São normalmente considerados achados radiográficos devido, na maioria dos casos, à ausência de sintomas. O diagnóstico definitivo deste tipo de lesões dos maxilares com aparência radiográfica radiolúcida deve ser feita através da histologia da lesão. Assim sendo, inicialmente, e de forma a excluir outro tipo de lesão dos maxilares, como o ameloblastoma e quisto dentígero, e definir um plano de tratamento específico, deve ser feita uma biópsia incisional^{3,4,11}.

A biópsia incisional é um meio utilizado para confirmação de diagnóstico. Aproximadamente 71% das vezes que é executada confirma o diagnóstico final³⁵.

O TOQ é um tumor dos maxilares que ainda não reúne consenso clínico relativamente à forma de atuação.

A técnica de marsupialização, por sua vez, foi descrita por Partsch, no ano de 1892, e é considerada uma técnica cirúrgica conservadora na abordagem de lesões dos maxilares. Estudos referem uma resolução total da lesão com estes métodos, sem cirurgia adicional, através de alterações histológicas do epitélio tumoral, o qual é progressivamente substituído por epitélio oral normal com a consequente perda das características agressivas intrínsecas do tumor (como a inibição da IL-1 e da produção da CK-10)^{2,18,36-39}. Este processo torna o epitélio menos friável e mais espesso^{18,37,40,41}.

Apesar disto, a marsupialização é considerada, pela maioria dos autores, como uma terapia insuficiente e não definitiva no tratamento do TOQ, dado que o epitélio odontogênico permanece *in situ* na cavidade da lesão, o que permite a continuidade da proliferação epitelial e, conseqüentemente, possibilita futuras recorrências^{19,39,42,43}.

Atualmente, a principal indicação deste método é em abordagens terapêuticas combinada: a marsupialização e posterior enucleação do tumor. A marsupialização vai permitir uma redução da dimensão e volume de TOQ extensos, preservando estruturas vitais aquando da exérese da mesma^{38,39,44}. A enucleação, por sua vez, baseia-se na remoção completa da lesão tumoral quística da cavidade óssea, com ausência de remanescentes macroscópicos da lesão^{20,21,23}. Desta forma, é possível a realização de um exame histopatológico adequado^{19,39}. No entanto, a excisão deste tipo de tumores numa só peça cirúrgica e curetagem torna-se difícil devido ao revestimento epitelial fino e friável do tumor e por este estar, na maioria dos casos, bem aderido ao osso ou tecidos moles adjacentes^{19,21,22}. Para além disso, é um procedimento associado a uma maior taxa de morbidade para o paciente.

Em casos de TOQ o clínico deve ter em consideração que são tumores que têm taxas de recorrência que podem variar entre os 2,5-62% devido ao elevado potencial proliferativo da camada basal^{18,45-47}. Na literatura existe evidência de recorrência até aos 9 anos após a primeira cirurgia, sendo

importante um *follow-up* longo e rigoroso nos pacientes que apresentaram lesões deste tipo. Segundo estudos anteriores, estas taxas de recorrência são superiores em casos em que se utiliza apenas um tipo de modalidade terapêutica (marsupialização e enucleação), sendo que as menores taxas de recorrência estão associadas a casos onde foram aplicadas várias modalidades terapêuticas adjuvantes^{23,47-49}.

Neste caso clínico, devido à regressão total da lesão após a marsupialização, optou-se por não se proceder à enucleação da lesão, evitando-se assim um procedimento mais mutilante para a paciente. Contudo, devido ao facto de ter sido aplicada apenas uma modalidade terapêutica na abordagem deste caso, é de salientar a necessidade de um *follow-up* rigoroso da paciente, com consultas anuais para avaliar a zona intervençionada.

Responsabilidades éticas

Proteção de pessoas e animais. Os autores declaram que os procedimentos seguidos estavam de acordo com os regulamentos estabelecidos pelos responsáveis da Comissão de Investigação Clínica e Ética e de acordo com os da Associação Médica Mundial e da Declaração de Helsinki.

Confidencialidade dos dados. Os autores declaram ter seguido os protocolos de seu centro de trabalho acerca da publicação dos dados de pacientes e que todos os pacientes incluídos no estudo receberam informações suficientes e deram o seu consentimento informado por escrito para participar nesse estudo.

Direito à privacidade e consentimento escrito. Os autores declaram ter recebido consentimento escrito dos pacientes e/ou sujeitos mencionados no artigo. O autor para correspondência deve estar na posse deste documento.

Conflito de interesses

Os autores declararam não haver conflito de interesses.

REFERÊNCIAS

- Barnes L. Pathology and genetics of head and neck tumours. Lyon: IARC Press; 2005.
- Jordan RCK, Speight PM. Current concepts of odontogenic tumours. *Diagnostic Histopathology*. 2009;15:303-10.
- MacDonald-Jankowski DS. Keratocystic odontogenic tumour: Systematic review. *Dentomaxillofac Radiol*. 2011;40:1-23.
- Bhargava D, Deshpande A, Pogrel MA. Keratocystic odontogenic tumour (KCOT)-a cyst to a tumour. *Oral Maxillofac Surg*. 2012;16:163-70.
- Ribeiro Junior O, Borba AM, Alves CA, de Gouveia MM, Coracin FL, Guimarães Júnior J. Keratocystic odontogenic tumors and Carnoy's solution: Results and complications assessment. *Oral Dis*. 2012;18:548-57.
- Finkelstein MW, Hellstein JW, Lake KS, Vincent SD. Keratocystic odontogenic tumor: A retrospective analysis of genetic, immunohistochemical and therapeutic features. Proposal of a multicenter clinical survey tool. *Oral Surg Oral Med Oral Pathol Oral Radiol*. 2013;116:75-83.
- Sansare K, Raghav M, Mupparapu M, Mundada N, Karjodkar FR, Bansal S, et al. Keratocystic odontogenic tumor: Systematic review with analysis of 72 additional cases from Mumbai, India. *Oral Surg Oral Med Oral Pathol Oral Radiol*. 2013;115:128-39.
- Stoelinga PJ. The treatment of odontogenic keratocysts by excision of the overlying, attached mucosa, enucleation, and treatment of the bony defect with carnoy solution. *J Oral Maxillofac Surg*. 2005;63:1662-6.
- Carlson ER. Odontogenic cysts and tumours. In: Miloro M, editor. *Peterson's Principles of Oral and Maxillofacial Surgery*. Hamilton, Ontario, Canada: BC Decker Inc; 2004.
- Sharif F, Oliver R, Sweet C, Sharif MO. Interventions for the treatment of keratocystic odontogenic tumours (KCOT, odontogenic keratocysts (OKC)). *Cochrane Database Syst Rev*. 2010;9:CD008464.
- Li TJ. The odontogenic keratocyst: A cyst, or a cystic neoplasm? *J Dent Res*. 2011;90:133-42.
- Stoelinga PJ. The management of aggressive cysts of the jaws. *J Maxillofac Oral Surg*. 2012;11:2-12.
- Chirapathomsakul D, Sastravaha P, Jansisanont P. A review of odontogenic keratocysts and the behavior of recurrences. *Oral Surg Oral Med Oral Pathol Oral Radiol Endod*. 2006;101:5-9, discussion 10.
- Gonzalez-Alva P, Tanaka A, Oku Y, Yoshizawa D, Itoh S, Sakashita H, et al. Keratocystic odontogenic tumor: A retrospective study of 183 cases. *J Oral Sci*. 2008;50:205-12.
- Simiyu BN, Butt F, Dimba EA, Wagaiyu EG, Awange DO, Guthua SW, et al. Keratocystic odontogenic tumours of the jaws and associated pathologies: A 10-year clinicopathologic audit in a referral teaching hospital in Kenya. *J Craniomaxillofac Surg*. 2013;41:230-4.
- Buckley PC, Seldin EB, Dodson TB, August M. Multilocularity as a radiographic marker of the keratocystic odontogenic tumor. *J Oral Maxillofac Surg*. 2012;70:320-4.
- Pogrel MA. Treatment of keratocysts: The case for decompression and marsupialization. *J Oral Maxillofac Surg*. 2005;63:1667-73.
- Tolstunov L, Treasure T. Surgical treatment algorithm for odontogenic keratocyst: Combined treatment of odontogenic keratocyst and mandibular defect with marsupialization, enucleation, iliac crest bone graft, and dental implants. *J Oral Maxillofac Surg*. 2008;66:1025-36.
- Kaczmarzyk T, Mojsa I, Stypulkowska J. A systematic review of the recurrence rate for keratocystic odontogenic tumour in relation to treatment modalities. *Int J Oral Maxillofac Surg*. 2012;41:756-67.
- Mendes RA, Carvalho JF, van der Waal I. Characterization and management of the keratocystic odontogenic tumor in relation to its histopathological and biological features. *Oral Oncol*. 2010;46:219-25.
- Johnson NR, Batstone MD, Savage NW. Management and recurrence of keratocystic odontogenic tumor: A systematic review. *Oral Surg Oral Med Oral Pathol Oral Radiol*. 2013;116:e271-6.
- Meiselman F. Surgical management of the odontogenic keratocyst: Conservative approach. *J Oral Maxillofac Surg*. 1994;52:960-3.
- Blanas N, Freund B, Schwartz M, Furst IM. Systematic review of the treatment and prognosis of the odontogenic keratocyst. *Oral Surg Oral Med Oral Pathol Oral Radiol Endod*. 2000;90:553-8.
- Nakamura T, Ishida J, Nakano Y, Ishii T, Fukumoto M, Izumi H, et al. A study of cysts in the oral region. Cysts of the jaw. *J Nihon Univ Sch Dent*. 1995;37:33-40.
- Madras J, Lapointe H. Keratocystic odontogenic tumour: Reclassification of the odontogenic keratocyst from cyst to tumour. *Tex Dent J*. 2008;125:446-54.

26. Abdullah WA. Surgical treatment of keratocystic odontogenic tumour: A review article. *Saudi Dent J.* 2011;23:61-5.
27. Hennis HL 3rd, Stewart WC, Neville B, O'Connor KF, Apple DJ. Carcinoma arising in an odontogenic keratocyst with orbital invasion. *Doc Ophthalmol.* 1991;77:73-9.
28. Kuroyanagi N, Sakuma H, Miyabe S, Machida J, Kaetsu A, Yokoi M, et al. Prognostic factors for keratocystic odontogenic tumor (odontogenic keratocyst): Analysis of clinico-pathologic and immunohistochemical findings in cysts treated by enucleation. *J Oral Pathol Med.* 2009;38:386-92.
29. Dabbs DJ, Schweitzer RJ, Schweitzer LE, Mantz F. Squamous cell carcinoma arising in recurrent odontogenic keratocyst: Case report and literature review. *Head Neck.* 1994;16:375-8.
30. Zachariades N, Markaki S, Karabela-Bouropoulou V. Squamous cell carcinoma developing in an odontogenic keratocyst. *Arch Anat Cytol Pathol.* 1995;43(5-6):350-3.
31. Lee JW, Gates R, Wignall A. Squamous cell carcinoma arising from a keratocystic odontogenic tumor. *Otolaryngol Head Neck Surg.* 2011;145:356-7.
32. Tan B, Yan TS, Shermin L, Teck KC, Yoke PC, Goh C, et al. Malignant transformation of keratocystic odontogenic tumor: Two case reports. *Am J Otolaryngol.* 2013;34:357-61.
33. Minic AJ. Primary intraosseous squamous cell carcinoma arising in a mandibular keratocyst. *Int J Oral Maxillofac Surg.* 1992;21:163-5.
34. Makowski GJ, McGuff S, van Sickels JE. Squamous cell carcinoma in a maxillary odontogenic keratocyst. *J Oral Maxillofac Surg.* 2001;59:76-80.
35. Guthrie D, Peacock ZS, Sadow P, Dodson TB, August M. Preoperative incisional and intraoperative frozen section biopsy techniques have comparable accuracy in the diagnosis of benign intraosseous jaw pathology. *J Oral Maxillofac Surg.* 2012;70:2566-72.
36. Cavalcanti MG, Veltrini VC, Ruprecht A, Vincent SD, Robinson RA. Squamous-cell carcinoma arising from an odontogenic cyst—the importance of computed tomography in the diagnosis of malignancy. *Oral Surg Oral Med Oral Pathol Oral Radiol Endod.* 2005;100:365-8.
37. Chaisuparat R, Coletti D, Kolokythas A, Ord RA, Nikitakis NG. Primary intraosseous odontogenic carcinoma arising in an odontogenic cyst or de novo: A clinicopathologic study of six new cases. *Oral Surg Oral Med Oral Pathol Oral Radiol Endod.* 2006;101:194-200.
38. Eyre J, Zakrzewska JM. The conservative management of large odontogenic keratocysts. *Br J Oral Maxillofac Surg.* 1985;23:195-203.
39. Marker P, Brondum N, Clausen PP, Bastian HL. Treatment of large odontogenic keratocysts by decompression and later cystectomy: A long-term follow-up and a histologic study of 23 cases. *Oral Surg Oral Med Oral Pathol Oral Radiol Endod.* 1996;82:122-31.
40. Pogrel MA, Jordan RC. Marsupialization as a definitive treatment for the odontogenic keratocyst. *J Oral Maxillofac Surg.* 2004;62:651-5, discussion 5-6.
41. Ninomiya T, Kubota Y, Koji T, Shirasuna K. Marsupialization inhibits interleukin-1alpha expression and epithelial cell proliferation in odontogenic keratocysts. *J Oral Pathol Med.* 2002;31:526-33.
42. August M, Faquin WC, Troulis MJ, Kaban LB. Dedifferentiation of odontogenic keratocyst epithelium after cyst decompression. *J Oral Maxillofac Surg.* 2003;61:678-83, discussion 83-4.
43. Bataineh AB, al Qudah M. Treatment of mandibular odontogenic keratocysts. *Oral Surg Oral Med Oral Pathol Oral Radiol Endod.* 1998;86:42-7.
44. Maurette PE, Jorge J, de Moraes M. Conservative treatment protocol of odontogenic keratocyst: A preliminary study. *Journal of oral and maxillofacial surgery: official journal of the American Association of Oral and Maxillofacial Surgeons.*
45. Partridge M, Costea DE, Huang X. The changing face of p53 in head and neck cancer. *Int J Oral Maxillofac Surg.* 2007;36:1123-38.
46. Browne RM. The odontogenic keratocyst. Histological features and their correlation with clinical behaviour. *Br Dent J.* 1971;131:249-59.
47. Shear M. The aggressive nature of the odontogenic keratocyst: Is it a benign cystic neoplasm? Part 2. Proliferation and genetic studies. *Oral Oncol.* 2002;38:323-31.
48. Shear M, Speight PM. *Cysts of the oral and maxillofacial regions.* 4th ed. Oxford: Blackwell Munksgaard; 2007.
49. Gosau M, Draenert FG, Muller S, Frerich B, Burgers R, Reichert TE, et al. Two modifications in the treatment of keratocystic odontogenic tumors (KCOT) and the use of Carnoy's solution (CS)—a retrospective study lasting between 2 and 10 years. *Clin Oral Investig.* 2010;14:27-34.